Über das Verhalten frakturierter im Kiefer zurückgebliebener Wurzeln unter besonderer Berücksichtigung von Zahnresten unter Brückenprothesen

Inaugural-Dissertation
zur Erlangung der Doktorwürde
der Zahnheilkunde der Medizinischen Fakultät
der Universität Basel

vorgelegt von

WALTER GABUTTI
Manno (Tessin)

1943 · Buchdruckerei Keller & Co. AG., Luzern

Digitized by the Internet Archive
in 2026

https://archive.org/details/IA41546709_0008

Aus der Brücken- und Kronen-Abteilung des
Zahnärztlichen Instituts der Universität Basel
(Vorsteher: Prof. Dr. G. Vest)

Über das Verhalten frakturierter im Kiefer zurückgebliebener Wurzeln unter besonderer Berücksichtigung von Zahnresten unter Brückenprothesen

Inaugural-Dissertation
zur Erlangung der Doktorwürde
der Zahnheilkunde der Medizinischen Fakultät
der Universität Basel

vorgelegt von

WALTER GABUTTI
Manno (Tessin)

1943 · Buchdruckerei Keller & Co. AG., Luzern

Von der Medizinischen Fakultät genehmigt auf Antrag
von Professor Dr. G. Vest

Tag der Promotion: 17. November 1942

R. UNIV.
BIBLIOTHEEK
LEIDEN

MEINER MUTTER

Aus der Brücken- und Kronen-Abteilung des
Zahnärztlichen Instituts der Universität Basel
(Vorsteher: Prof. Dr. G. Vest)

Über das Verhalten frakturierter im Kiefer zurückgebliebener Wurzeln unter besonderer Berücksichtigung von Zahnresten unter Brückenprothesen

1. Ursachen der Zahnfraktur

a) Falsche Zahnextraktion

Die Zahnextraktion und die kleine Kieferchirurgie spielen in der modernen Zahnheilkunst eine desto geringere Rolle, je sorgfältiger die Zähne behandelt werden.

Trotzdem wird bei jedem chirurgischen Eingriff ein Erfolg oder Mißerfolg vom Patienten verhältnismäßig hoch bewertet und zwar deswegen, weil hier der Zahnarzt in höherm Maße in den lebenden Organismus eingreift als sonst.

Die Verantwortung steigt mit der Größe des Eingriffes, ebenso die Möglichkeit von ernstern Komplikationen und vor allem von Schmerzen. Die Technik der Extraktion ist auch keineswegs schwierig, und doch wird sie nicht von allen Fachleuten restlos beherrscht.

Wenn wir Zähne, das sind harte Körper, aus dem ebenfalls harten Kieferknochen entfernen wollen, müssen wir uns über die mechanischen und die durch die lebenden Gewebe bedingten Grundbedingungen klar sein. Der Zahn selbst ist nicht biegsam; die Alveole jedoch kann bis zu einem gewissen Grade gedehnt werden, und nur dadurch ist es möglich, daß zum Beispiel Molaren mit mehrern stark divergenten Wurzeln als Ganzes extrahiert werden können. Doch hat natürlich die Elastizität des Knochens ihre Grenze; er muß auch langsam gedehnt werden, weil bei zu brüsker großer Gewaltanwendung der Knochen oder noch öfters der spröde Zahn abbrechen würde.

Deswegen braucht man zum Beispiel gerade zur Luxation von solchen Molaren mit divergenten Wurzeln etwas länger.

Am mazerierten Schädel sitzen die Zähne locker in den Alveolen und sind meist leicht zu entfernen; das stärkste Hindernis für die Lockerung der Zähne ist das bei der Mazeration zugrunde gehende, straffe Bindegewebe, das den Zahn in der Alveole befestigt — das Periodontium. Tatsächlich ist unsere erste Sorge bei der Zahnextraktion, wie das Instrument wirksam an den zu entfernenden Zahn anzusetzen ist, unsere zweite aber bereits die, die Ligamente zu zerreißen und die Alveole zu dehnen, um den Zahn herauszuziehen.

Man spricht auch von einer ersten Phase der Zahnextraktion — der Lockerung des Zahnes — und einer zweiten Phase — seiner Entwicklung.

Die mechanischen Verhältnisse sind bei der Anwendung der verschiedenen Extraktionsinstrumente und je nach der Lage sowie Form des Zahnes und dem Ausmaß seiner Zerstörung verschieden.

Die Zerreißung der von der Wand der Alveole zur Zahnwurzel ziehenden Ligamente geschieht durch ihre übermäßige Anspannung.

Beim Versuch, den Zahn in der Richtung seiner Längsachse herauszuziehen, würden sich alle diese Fasern gleichzeitig anspannen und könnten nur durch eine enorme Kraft zerrissen werden, die uns gar nicht zur Verfügung steht.

Es kommt also darauf an, die Kraft so zu richten, daß immer nur ein Teil der Fasern beansprucht wird, der dann leichter nachgibt.

So werden bei der Rotation des Zahnes in einer Richtung zuerst nur die eine Hälfte der tangential laufenden Fasern angespannt und erst nach ihrer Zerreißung die radiären, während die in der Gegenrichtung tangentialen Fasern entspannt sind. Diese zerreißen dann bei der Rotation in der entgegengesetzten Richtung, wobei der Knochen nicht nachzugeben braucht. Aehnlich ist die Teilwirkung bei der sogenannten Luxation, das ist Lockerung des Zahnes durch Rüttelbewegung nach bukkal und lingual. Hier muß jedoch

zuerst die Alveole etwas gedehnt werden, bevor die Ligamente so angespannt werden, daß sie zerreißen. Wir sprechen von Rüttelbewegungen, denn zur Zerreißung dieser kurzen, kräftigen Bänder bedarf es zweifellos einer beträchtlichen Kraft, die ruckartig sein muß. Anderseits darf die Kraft nicht zu stark und vor allem nicht zu brüsk sein, sonst bricht die Zahnwurzel oder auch der Alveolarfortsatz ab. Die sinnvoll dosierte und doch zarte Kraftanwendung ist das Geheimnis der richtigen Zahnextraktion, und vor allem muß man das richtige Fingerspitzengefühl dafür bekommen, wann der Widerstand gegen unsere Luxationsbewegungen ein zu starrer wird, denn dann droht die Fraktur der Wurzel. Wird der Widerstand starr, so müssen wir ein anderes Vorgehen bei der Luxation wählen, d. h. entweder ein anderes Instrument zur Hand nehmen, zum Beispiel einen Hebel statt einer Zange, oder den Zahn mit demselben Instrument in einer andern Richtung luxieren, zum Beispiel mit der Zange statt einer Rotation eine Kippung nach bukkal oder lingual oder auch eine Kombination beider Bewegungen vornehmen.

Bei der Anwendung der Zange werden wir die Rotation dort vorziehen, wo eine annähernd runde Form der Wurzel die Lockerung durch diese Bewegung zuläßt ($\underline{|12}\,|\overline{345}$), bei den übrigen Zähnen die Kippung nach lingual und bukkal, und diese nur, soweit es leicht möglich ist, mit einer Rotation verbinden. Im seitlichen Unterkiefer, wo die linguale Alveolarwand weniger dick ist als die bukkale, werden wir die Kippbewegung stärker nach lingual, sonst stärker nach bukkal durchführen. Ist der Zahn einmal gelockert, so beginnt die zweite, leichtere und kürzere Phase der Extraktion, die Entwicklung des Zahnes.

Hier werden wir ihn vor allem aus der Alveole ziehen, was in der ersten Phase nur gegen Schluß bis zu einem gewissen Grad möglich war. Die Ligamente sind zerrissen, sobald der Zahn locker ist; es kann jedoch trotzdem noch ein anatomisches Hindernis gegen die Extraktion bestehen (zum Beispiel eine stark gekrümmte oder verdickte Wurzelspitze, oder eine dicke Knochendecke, wie bei partiell impaktierten Weisheits-

zähnen usw.), so daß der Zahn dem Instrument, obwohl er gelockert ist, nicht leicht folgt. Gerade hier müssen wir eine große Gewaltanwendung vermeiden, um eine solche Wurzel nicht noch im letzten Moment abzubrechen. Wir müssen wieder die Luxationsrichtung verändern und die Alveole durch langsames Dehnen etwas erweitern. In der zweiten Phase sind nun die Kippbewegungen mit der Zange nicht mehr so kräftig (rüttelnd), dafür aber mit längern Exkursionen nach lingual und bukkal durchzuführen. Bei der Lockerung des Zahnes mit dem Hebel zerreißen die Bänder auf der Seite des Hebels zuerst, weil sie stark angespannt werden. Die mechanischen Grundbedingungen für die Zahnextraktion sind, abgesehen von der Zerreißung der Ligamente, je nach der Form, Lage und dem Zerstörungsgrad des Zahnes verschieden, und dementsprechend wird auch die Wahl der Instrumente, von denen jedes wieder eigene mechanische Verhältnisse schafft, verschieden sein.

Die Zange faßt mit ihrem überall anliegenden Maul den Zahn fest, so daß er ein unbewegliches Ganzes mit ihr bildet, und der Griff ist ein langer Hebelarm, der den Zahn gleichsam stark verlängert, so daß die am Ende des Griffes angesetzten Kräfte und Bewegungen zur Luxation des Zahnes bedeutend verstärkt werden.

Die ausgewählte individuelle Zange muß genau passen, so daß sie bukkal und lingual dem Zahnhals überall anliegt. Berührt sie ihn nur an einem oder zwei Punkten, so rutscht sie bei den Luxationsbewegungen hin und her. Preßt man ihre Branchen übermäßig zusammen, um das Rutschen zu hindern, so bricht man den Zahn ab.

Nach Zerreißung der periodentalen Bänder wird der Zahn mit der Zange aus der Alveole herausgezogen, was bei starken Krümmungen oder Divergenzen der Wurzeln physikalisch unmöglich sein kann. Meist gestattet die Elastizität des Knochens, wie schon gesagt, die Extraktion doch.

Die Luxation mit der Zange ist nur so lange möglich, als der Zahn gut mit ihr gefaßt werden kann. Er muß also ein Stück aus dem Knochen herausragen.

Die mechanische Wirksamkeit der verschiedenen Hebel ist verschieden.

b) Anomalien der Wurzelform

Nicht nur die Lage der Wurzelform, auch die Kenntnis ihrer Form aus dem ihr vorausgehenden Röntgenbild beeinflußt den Erfolg und die Technik der Extraktion, wenn freilich ihr Mißerfolg erst durch die Aufnahme nachzuweisen und ursächlich zu erklären ist.

Die Wurzelanomalien sind außerordentlich zahlreich. Sie lassen sich unterteilen in solche der Größe und der Form sowie der Zahl und des Verlaufes.

In bezug auf Größe und Form ist für die Milchzahnwurzel die Konstanz fast absolut die Regel, auch hinsichtlich des Verlaufs sind Abweichungen von der Norm kaum zu beobachten; lediglich Anomalien der Zahl werden mitunter beobachtet.

Ganz anders die bleibenden Zähne: vermutlich würde man bei einer genauen Röntgenkontrolle so ziemlich in jedem Gebiß irgendeine der Wurzelanomalienmöglichkeiten einmal vertreten finden.

Im einzelnen ist dazu folgendes zu sagen:

Anomalien der Größe: Die Wurzel erscheint selbst bei weitgesteckter Variationsbreite zu groß oder aber zu klein. Die größere praktische Bedeutung kommt zweifellos dem letztern Falle zu, aber auch die erstere Möglichkeit hat nicht nur theoretisches Interesse.

Am seltensten tritt eine abnorme Wurzellänge bei den untern Frontzähnen und den obern mittlern Schneidezähnen auf, aber schon bei dem obern seitlichen Schneidezahn findet sich häufiger eine lang ausgezogene Wurzel, die mit ihrer dünnen Spitze bei der Extraktion eine erhöhte Frakturgefahr darstellt.

Das stärkste Längenwachstum von allen Zahnwurzeln kann diejenige des obern Eckzahnes erfahren.

Recht stattlich kann aber auch die Länge von obern Prämolaren- und Molarenwurzeln, sowie von den gleichen Zähnen des Unterkiefers sein.

Das umgekehrte Bild, eine unverhältnismäßig kleine Wurzel, sehen wir hauptsächlich an den obern mittlern Schneidezähnen, den Prämolaren und den untern Weisheitszähnen vorkommen.

Anomalien der Form: Das Gebiet der Formanomalien wird wesentlich beschränkt, weil die pathologischen Fälle wie Odontom, Dens in dente, Trauma hier ausscheiden.

Eine besondere Art der Formveränderung wird durch die Ueberproduktion von Zement herbeigeführt.

Die eigenartigste anormale Wurzelform aber stellt die sogenannte prismatische oder besser gesagt röhrenförmige Wurzel dar, wie sie an obern Molaren beobachtet wird.

Anomalien des Verlaufs: Zunächst muß betont werden, daß auch hier gewisser Spielraum beim Wurzelverlauf innerhalb einer physiologischen Variationsbreite liegt; dazu gehört vor allem eine regelmäßige Tendenz zur Distalneigung der meisten Wurzelspitzen. Es müssen also schon stärkere Abweichungen vom geraden Verlauf sein, wenn man sie zu den ausgeprägten Anomalien rechnen soll.

Die Gründe, die zu derartig starken Abweichungen führen, sind außerordentlich verschieden.

Yanke ist über die Theorien, die über die Ursachen aufgestellt worden sind, zu folgendem Ergebnis gekommen:

„Die größte Daseinsberechtigung scheinen augenblicklich die Theorien zu haben, die von den im Kieferknochen herrschenden Spannungsverhältnissen ausgehen, die ihrerseits von den verschiedensten Faktoren abhängig sind. Schädelentwicklung, kaumechanische Beanspruchung, Raumenge, Trauma, benachbarte pneumatische Räume und Gefäßkanäle, Hemmungsmißbildungen, Zahnlücken und andere Einflüsse, die sich dann auf die formbestimmende Epithelscheide auswirken."

In der Tat sind damit wohl die wichtigsten Momente aufgezählt; es wäre nur ergänzend hinzuweisen, daß sicher auch Ernährungsstörungen, speziell Kalkstoff-

wechselstörungen, Avitaminose usw., eine größere Bereitschaft zur Ablenkung von der normalen Wurzelwachstumsrichtung herstellen. Man wird hier vor allem auch an die Rachitis denken müssen. Ob die Vererbung eine Rolle spielt, ist nicht sicher festgestellt, aber sehr wohl denkbar. Bei den Wurzeln der bleibenden Zähne sind es bei aller Vielgestaltigkeit doch gewisse Zähne und gewisse Abweichungsformen, die besonders oft in Erscheinung treten: die abnorme Wurzelspreizung, von der im bleibenden Gebiß hauptsächlich der obere erste Molar und der obere erste Prämolar betroffen werden können. Es ist fast ein Ding der Unmöglichkeit, bei solchen Zähnen die Extraktion ohne Wurzelfraktur oder Alveolarfraktur zu bewerkstelligen.

Statt der starken Divergenz der Wurzeln kann gelegentlich umgekehrt eine starke Konvergenz etwa der beiden bukkalen Wurzeln des ersten Molares auftreten, woraus dann eine Vereinigung der Wurzelspitzen resultiert, die nun weniger eine Frakturgefahr für die Wurzel bedeutet als für das interradikulare Septum.

Ein Ueberblick über die hauptsächlichsten Abweichungen von der normalen Verlaufsrichtung der Wurzel ergibt eine auffällige Wiederholung innerhalb derselben Zahngruppe. Das zeigt sich besonders deutlich bei den obern Weisheitszähnen, wo die Kieferhöhle mit ihrem Recessus tuberosus sicher an der Ablenkung des Wurzelverlaufes — vielleicht auch an einer gewissen Verkrümmung der Wurzel selbst — beteiligt ist. Bei den untern Weisheitszähnen fällt besonders die Einheitlichkeit in der Abknickung der Wurzel nach distal auf, die bis zu einer förmlichen Hakenbildung gehen kann.

Daß hier der Verlauf des Mandibularkanals gelegentlich eine gewisse Rolle spielen kann, steht außer Zweifel.

Recht variabel ist das Bild bei der obern Eckzahnwurzel. Es ist das aber nicht weiter verwunderlich, wenn man bedenkt, welchen Weg die Eckzahnkrone bis zur Einstellung in der Zahnreihe zurückzulegen hat, und wie sehr gerade dieser Weg den Druck- und Spannungsverhältnissen im wachsenden Gesichtsschädel ausgesetzt ist. Kommt dazu noch Raummangel im Ober-

kieferzahnfortsatz, dann werden die merkwürdigsten Bilder verständlich.

Ebenso abwechslungsreich ist das Bild bei obern, seitlichen Schneidezähnen und vor allem bei obern Prämolaren. Bei diesen kann früher Verlust der obern Milchmolaren insofern von Bedeutung werden, als es entweder zu baldigem Durchbruch und vorzeitiger stärkerer Belastung oder aber durch Raummangel zu verzögertem Durchbruch und Wurzelwachstum in zu engem Raum kommt. Sehen wir vom Weisheitszahn ab, so treten im Unterkiefer im allgemeinen die Anomalien des Wurzelverlaufes gegenüber oben sowohl nach der Zahl wie nach der Vielgestaltigkeit etwas zurück. Meist handelt es sich um eine verstärkte Distalbiegung.

Anomalien der Zahl: Eine Anomalie der Wurzelzahl ist in zweierlei Form denkbar: entweder als Ueberzahl oder als Unterzahl.

Eine Wurzelunterzahl ist indessen — insbesondere bei den obern wie bei den untern 2. und 3. Molaren — eine so ungemein häufige Erscheinung, daß sie längst die Wertung als Anomalie verloren hat. Richtet man sich nach den Wurzelkanälen, dann zeigt sich, daß deren Zahl die gleiche geblieben ist, und daß die Wurzelunterzahl bei den genannten Molaren nichts anderes ist als die Vereinigung von zwei bzw. im Oberkiefer von drei Wurzeln zu einem einzigen Stock.

Die praktische Bedeutung einer solchen Vereinigung zu einem Wurzelstock tritt besonders dann zutage, wenn eine Extraktion vorgenommen werden soll und sich dabei eine Fraktur ereignet. Bei getrennten Wurzeln kann man immer noch die eine gegen die andere ausspielen; bei Vereinigung zu einem Stock aber führt in solchem Falle meist nur die ausgiebigste Meißelung zum Ziele.

Die Wurzelüberzahl kann eine wirkliche sein, die entweder durch das Auftreten von akzessorischen Wurzeln entstanden ist oder durch die Aufteilung einer regulär mit zwei Wurzelkanälen ausgestatteten einzigen Wurzel in zwei selbständige Wurzelgebilde herbeigeführt wurde, oder aber sie ist nur eine scheinbare.

An sich kann jeder Zahn der ersten und der zweiten Dentition als reine Anomalie eine Wurzelüberzahl aufweisen; der Häufigkeit nach liegen aber die Verhältnisse durchaus nicht überall gleich.

Die praktische Seite der Wurzelüberzahl liegt wie bei den Anomalien des Wurzelverlaufes hauptsächlich auf zwei Gebieten:

der Extraktion und der Wurzelbehandlung.

In der Mehrzahl der Fälle sind die akzessorischen Wurzeln dünner und zierlicher. Das bedeutet an sich schon eine erhöhte Frakturgefahr. Dazu kommt, daß sie meist auch besonders stark abgespreizt sind und deshalb um so leichter abbrechen.

2. Wundheilung nach Zahnfraktur

a) Gingiva

Tatsächlich hat der 1901 von Marchand geprägte Satz: „Es ist vom pathologischen Standpunkt aus daran festzuhalten, daß jeder Heilungsvorgang an gefäßhaltigen Teilen durch gewisse entzündliche Veränderungen eingeleitet wird" auch heute noch volle Geltung. Die Entfernung eines Zahnes hat zunächst eine Blutung zur Folge, die zum Stehen kommt durch Gerinnung des die Alveole füllenden Blutes und durch Thrombosierung der Gefäße an der Abrißstelle, wobei zu vermerken ist, daß diese Thrombosierung eine kurze Strecke weit in den Alveolarknochen hinein sich fortsetzt und vorerst nicht völlig durch einen Kollateralkreislauf ausgeglichen werden kann.

Anders liegen die Dinge am Zahnfleisch und Alveolarrand, wo die Blutung zwar auf gleiche Weise zustande kommt, aber das weitverzweigte und durch keine Knochenmasse eingeengte Kapillarnetz eine Unterernährung des den Alveoleneingang umgebenden Gewebes auch nicht auf kurze Zeit zustande kommen läßt.

Dieser Punkt scheint besonders wichtig als Erklärung für Umfang und Sitz der Degenerationsvorgänge an den mittlern und apikalen Abschnitten des Alveolarrandes.

Dazu kommt noch die Art des bei der Zahnentfernung gesetzten mechanischen Insultes, der mit Rotation, Luxation, gewaltsamer Dehnung der Alveole usw. naturgemäß viel schwerer wiegt und viel stärkere Veränderungen zurückläßt als eine glatte Knochentrennung.

An den Weichteilen und den dünnen Alveolarrändern, die vom nahen Periost rasch wieder versorgt werden, macht sich die Unterernährung mit ihren ungünstigen Folgeumständen viel weniger geltend. Wohl kommt es auch hier zu traumatischen Schädigungen. Diese wirken sich aber durch Anregung der regenerativen Tätigkeit sehr bald im günstigen Sinne aus, so daß wir uns nicht wundern dürfen, wenn die erste Phase der Verheilung unter normalen Umständen sich nicht in der Tiefe der Alveole, sondern hier am Alveolareingang abspielt.

Begünstigt wird die Einleitung der Heilung an dieser Stelle noch durch den starken Gewebstonus, mit dem das Zahnfleisch und die in der Gegend der Limbus alveolaris liegenden Faserzüge des Ligamentum alveolo-dentale gummibandartig den Zahnhals umgibt, und dann durch den großen Reichtum an elastischen Fasern. Fällt mit der Extraktion die Gegendruckwirkung des Zahnes fort, so hört die Spannung auf, und es zieht sich konzentrisch zusammen. Dadurch wird schon innerhalb einer beschränkten Zahl von Stunden die Wundfläche und der Zugang zur Alveole um ein bedeutendes verkleinert. Freilich ist die Verkleinerung teilweise nur eine scheinbare, da es sich zunächst mehr um eine Art Einstülpung oder vielmehr um ein Nachinnenkippen handelt. Gleichwohl erweist sich die Einstülpung als außerordentlich bedeutsam, denn einmal bringt sie das Schleimhautepithel auf größere Strecken hin in engere Berührung mit der Randzone des Gerinnungspfropfes, auf die das Epithel erstaunlich rasch übergreift, und dann bedeutet die Einstülpung eine vorzügliche Schutzdecke, unter der das Periost des Alveolarrandes sowie das subepitheliale Bindegewebe eine geradezu verblüffende Organisierungstätigkeit entfaltet. So kommt es, daß nach einer knappen Reihe von Tagen der Gerinnungspfropf an seiner Oberfläche

bereits mit Epithel überzogen ist und an den am Eingang in die Alveole gelegenen Randpartien bereits weitgehende Organisierung aufweist.

Soweit die faziale Partie des Wundrandes in Betracht kommt, kann durch den Lippen- bzw. Wangendruck das Einwärtskippen der Schleimhaut begünstigt werden.

Ein anderes Moment, das eine entscheidende Rolle spielt, ist nämlich die Mundhöhlentemperatur zusammen mit der Feuchtigkeit und dem mechanischen Effekt des Speichels.

Der Wechsel des Speichels, der im Wechsel schon den Abtransport aller an die Wundoberfläche geschobenen Zerfalls- und Abbauprodukte sichert.

Weiter kommt hinzu, daß vor andern Zellen das Epithel eine starke taktile Erregbarkeit als Anlaß zur Wucherung besitzt. Es muß durchaus nicht organisiertes Gewebe sein, das mit seinem Kontakt und dem darin begründeten Reiz zugleich als Substrat für das vordringende bzw. überziehende Epithel dient.

b) Alveolarknochen

Die große Bedeutung der raschen Epithelialisierung für den weitern Heilverlauf liegt klar auf der Hand. Sie schafft in kürzester Frist eine vorzügliche Schutzdecke, die ihre Aufgabe um so leichter erfüllen kann, als sie durch den mechanischen Effekt des sich ständig erneuernden Speichels eine stete Reinigung erfährt. Ungestört kann unter dieser Decke die weitere Entwicklung von Granulationsgewebe und dessen Organisierung vor sich gehen.

Im einzelnen liegt nach v. Gaza die Sache so, daß zwar das kolloidalflüssige Fibrinogen des bei der Extraktion ausfließenden Blutes und der Lymphe sehr schnell zu Wundfibrin erstarrt und so einen provisorischen Verschluß bildet, daß diese Art von Verschluß aber noch alle löslichen Bestandteile der Körpersäfte durchfiltrieren läßt und vor allem auch umgekehrt durch den Fibrinverschluß von der Mundhöhle her gelöste Stoffe eindringen können.

Erst durch den Epithelüberzug wird die Schutzschicht aus Fibrin mehr impermeabel, und gleichzeitig nimmt auch die Gefahr ab, daß Fermente von Mundbakterien den Fibrinschutz verflüssigen und eine Eiterung erzeugen. Je mehr benetzbare Wundtrümmer vorhanden sind, um so mehr wird die Gerinnung gefördert, weil die thrombokinetische Wirkung der Wundnekrotika hinzutritt, und um so dichter wird auch der provisorische Fibrinschutz.

Jeder Alveolarknochenrand, der in seiner Existenz an das Vorhandensein von Zähnen gebunden ist, schwindet, wenn der zugehörige Zahn fehlt.

Es handelt sich also bei dem angeblichen Wandern viel mehr darum, daß sich das Niveau des Knochenrandes und natürlich auch der Schleimhaut bis in die Gegend der Wurzeloberfläche senkt und weniger um eine Ausstoßung. Eine gewisse Verdrängung des Wurzelrestes aus dem Fundus der Alveole kann freilich, muß aber nicht dazukommen nach einem andern Gesetz: wird beim Extraktionsversuch der Knochen um das Foramen apicale herum geschädigt, dann erfolgt zunächst in diesem Bezirk ein teilweiser Abbau, an den sich im weitern Verlauf des reparatorischen Vorganges ein exzessiver Anbau schließen kann, der einen gewissen Druck auf die Wurzel im Sinne des Ausstoßens auszuüben vermag, wobei aber doch immer ein wenn auch schmaler Periodontalraum erhalten bleibt.

Daneben gibt es auch Fälle, in denen der apikale Periodontalraum außerordentlich verbreitert und mit derbem, fast schwieligem Bindegewebe ausgefüllt erscheint, dessen Entstehung zum Teil wenigstens mit dem Trauma des Extraktionsversuches zusammenhängt.

Auch von diesem Gewebe aus ist ein Druck im Sinne einer Verdrängung der Wurzel denkbar. Eine Geltendmachung dieses Druckes ist um so eher vorstellbar, als ja über der Frakturfläche keine wesentlichen Gegenkräfte als kompensatorische Faktoren vorhanden sind.

Bei Wurzeln mit krankhaft verändertem oder völlig zerstörtem Periodontium mag wohl das Granulationsgewebe bei der Verschiebung der Wurzel beteiligt sein.

3. Verhalten frakturierter Wurzelreste nach den bisherigen Untersuchungen

a) Ergebnisse der Röntgenkontrolle

Es ist nicht getan, Röntgenbilder anzufertigen und in ihnen irgendwelchen Schatten nachzujagen. Lesen und Deuten des Röntgenbildes erfordern bestimmte anatomische und pathologische Kenntnisse des Mund- und Kiefergebietes und die eingehende Berücksichtigung der jeweiligen Projektionsverhältnisse.

Die dentale Herddiagnostik ist aber mittels des Röntgenbildes allein gar nicht möglich. Das Röntgenbild, so wertvoll und meist unerläßlich es ist, stellt nur einen Teil der sorgfältigen klinischen Untersuchung dar.

Zunächst ohne Rücksicht auf feinere Strukturverhältnisse findet der Zahnfilm und die Kieferaufnahme Verwendung zur Feststellung des Vorhandenseins, der Lage und der Stellung der dem Auge verborgenen Zahnwurzeln im Kiefer.

Diese Aufnahmen haben den Zweck, Zahnfragmente oder tiefliegende, unsichtbare, auch der Sondierung und Spiegelschau entzogene Zahnwurzeln nachzuweisen. Sofern derartige Wurzelreste die Quellen neuralgiformer Gesichtsschmerzen, Ursache von Fisteln u. dgl. sind, erhält die Röntgenuntersuchung größere, manchmal geradezu entscheidende klinische Bedeutung. Dies ist von ganz besonderer Häufigkeit und Wichtigkeit im Oberkiefer wegen der Beziehungen der Zahnwurzeln zur Oberkieferhöhle; im Unterkiefer wegen des Lageverhältnisses der Wurzelspitzen zu dem Unterkieferkanal. Im Zusammenhang mit der Zahnextraktion muß die enge Beziehung der strukturellen Grenzen auch insofern erwähnt werden, als mit oder ohne Rarefikation des Alveolenfundus gelegentlich Verlagerungen von Molarenwurzeln aus dem Zahnfach nach der Oberkieferhöhle hin geschehen, und zwar nicht allein in diese hinein, sondern auch in den Spaltraum zwischen Antrumschleimhaut und knöcherner Antrumwand.

Eine topographisch gut analysierte Röntgenaufnahme kann Aufschluß über die Lage derartiger Wurzeln in

oder neben der Oberkieferhöhle gewähren, kann also prognostisch bedeutsam, mindestens aber für die Indikation zum Eingriff bestimmend und für den Eingriff selbst anatomisch führend sein.

Freilich lassen auch mehrfache intra- und extraorale Aufnahmen in verschiedenen Richtungen den Arzt manchmal im Stich.

Nach der Wurzelspitze zu verliert sich der Kanal oft in der Projektion. Gegenstand der Betrachtung ist die mit Krümmungen, Abbiegungen des Wurzelkanals kongruente Verlaufsrichtung, die Kanalweite, das Fehlen und die Verengerung der Lichtung (Altersobliteration).

Das Röntgenbild sagt zunächst über den Zustand der Pulpa nichts aus, höchstens über Hartsubstanzbildung und in beschränktem Umfange über die Durchgängigkeit der Wurzelkanäle.

Das Gegenstück zu dem kariösen Defekt und den Resorptionszonen an der Wurzelspitze bilden die Zonen der Entkalkung im Knochengewebe. Sie erscheinen im Röntgenbild als ein Verschwinden der Strukturzeichnung, als Auflösen der spongiösen und kompakten Knochenzonen, von der wolkigen Trübung in der Projektion bei diffusen Entzündungen der Marksubstanz und dem Unscharfwerden der Bälkchenzeichnung bis zum totalen Verschwinden der radioopakten Linien und Schatten des Knochengewebes. Bälkchenverdünnung und Maschenerweiterung in scharf gezeichneter Spongiosa bedeuten an sich keinen krankhaften Zustand.

Umfang, Form und Umriß des Rarefikationsherdes sind in erheblichem Maße bestimmt durch Projektionsrichtung, Knochenüberlagerung, deren Stärke und Dichte.

Die topographischen Verhältnisse eines Rarefikationsherdes zu seiner Umgebung sind auf die Projektion von größerm Einfluß als die histologischen. Infolgedessen sind Schlüsse auf die Gewebsbeschaffenheit des Röntgengranuloms selbst und seiner Umgebung nur mit größter Einschränkung zulässig.

Derartige Erwägungen sind von besonderer Wich-

tigkeit bei den Versuchen, zeitlich verschiedene Aufnahmen der gleichen Herde miteinander zu vergleichen.

So wichtig die Feststellung ist, ob der Wurzelrest in der Nähe des periapikalen chronischen Entzündungsprozesses resorbiert ist oder nicht, so gibt das Rx noch keinen Anhaltspunkt, wann die Resorptionsvorgänge sich abgespielt haben; sie können zur Zeit der Röntgenaufnahme schon vollständig zur Ruhe gekommen sein.

Vergleichende röntgenbiologisch-histologische Untersuchungen (Euler-Weski u. a.) zeigen, daß bindende Folgerungen aus dem Röntgenbefund auf die tatsächlichen Vorgänge im chronischen paradentalen Entzündungsprozeß — auf die Art und Intensität — nicht möglich sind.

Der röntgenologische Schatten sagt nur, daß in seinem Abschnitt kein Knochen ist. Ob das Granulationsgewebe stark zellreich ist oder bereits eine Tendenz zur bindegewebigen Vernarbung zeigt, ist aus dem Rx allein nicht zu ersehen.

Bei der Bewertung geringer Abweichungen von der Norm im Röntgenbild sind die Projektionsverhältnisse besonders zu berücksichtigen. Dies ist zum Beispiel bei der häufigen Diagnose „verbreiterter Periodontalspalt" betont nötig. Fehlen röntgenologisch erkennbare Veränderungen im apikalen Paradentium des pulpatoten Zahnrestes, so kann man nicht mit absoluter Sicherheit behaupten, daß keine photo-physiologischen Auswirkungen vorliegen. Es ist also nicht möglich, nach dem Röntgenbild allein eine Bewertung der Herdwirkungsmöglichkeiten vorzunehmen. Ein positiver Röntgenbefund sagt nur, daß das Paradentium durch eine Schädigung verändert ist.

b) Histologische Untersuchung

Es ist ohne weiteres verständlich, daß auch ohne vollständige Extraktion die Entfernung eines nennenswerten Teiles der Wurzel zusammen mit der Krone genügt, um zunächst ganz analoge Verhältnisse zu schaffen wie bei der kompletten Extraktion, d. h. der leere Raum füllt sich mit dem Blutkoagulum, die Zahnfleischränder stülpen sich nach innen, und über dem

Gerinnsel als Boden vollzieht sich innerhalb etwa einer Woche die Epithelialisierung der Wundfläche, während unter dieser Decke die Organisierung des Pfropfens vor sich geht. An die Organisierung kann sich auch Knochenneubildung oberhalb der Frakturfläche schließen; ja diese kann sogar in feste Verbindung mit dem Dentin treten — wie bei Tierversuchen nachgewiesen wurde. Als Regel ist das aber kaum aufzufassen.

Auch Zementanlagerung auf der Frakturfläche des Dentins kann vorkommen — wie schon aus einem von Gottlieb zitierten Fall hervorgeht. — Euler beobachtete zweimal ebenfalls am Tier Wurzelresten, an deren Vorhandensein äußerlich auch nicht das Geringste mahnte. Diese Wurzelreste waren nicht nur vollständig vom Knochen umschlossen, sondern auch zum größten Teil mit diesem innig verwachsen.

Solche Wurzeln können mehr oder minder abgebaut und durch Knochen ersetzt werden; sie können aber auch jahrelang ruhen, bis sie irgendein Geschehen in der Nachbarschaft aus dieser Ruhe aufrüttelt.

Bildung einer Fistel auf dem Alveolarkamm:

Zunächst wird es auch hier natürlich zur Blutung im Anschluß an den Extraktionsversuch und zur Bildung eines Blutkoagulums kommen. Das letztere wird aber nicht gleichmäßig in gesundes Granulations- und junges Bindegewebe umgewandelt; vielmehr stellen sich sehr rasch zahlreiche Leukozyten ein, unter deren Einfluß der größte Teil des Blutkoagulums verloren geht. Die Wunde wird dadurch vertieft, und das Epithel senkt sich ebenfalls weit in die Tiefe. Ueber der Frakturfläche des Wurzelrestes entstehen Granulationen von chronisch-entzündlichem Charakter, die eine mäßige Sekretion unterhalten können; das Sekret fließt durch den mit Epithel ausgekleideten Weg nach der Mundhöhle zu ab.

Im ganzen pflegt diese Art von Ablauf mit nur geringen oder gar keinen subjektiven Erscheinungen verbunden zu sein.

Stärkere, durch mehrere Tage hindurch bestehende Beschwerden deuten darauf hin, daß der Vorgang nicht

von Anfang an den eben geschilderten schleichenden Verlauf hatte, sondern dem chronischen Zustand ein akutes Stadium vorausging.

Ein solches tritt ein, wenn das Blutkoagulum von der Mundhöhle her noch infiziert wurde oder virulente Bakterien aus dem Wurzelkanal eine schnelle eitrige Einschmelzung des Koagulums herbeigeführt hatten.

Während die komplette Extraktion infolge von Selbstreinigung oder sachgemäßer Behandlung nach einer Reihe von Tagen in Heilung überzugehen pflegt, bedeutet die Anwesenheit des ja ebenfalls infizierten Wurzelrestes einen ständigen Reiz, der nach Abklingen der akuten Erscheinungen zum chronischen Entzündungszustand führt. Die Eiterung läßt nach, die Alveolenwände bedecken sich mit Granulationen; diese werden von Epithel überzogen und teilweise auch durchsetzt. Bei längerm Bestehen überwiegt dann doch die Neubildung von fibrillärem Bindegewebe, in dessen Lücken freilich immer Infiltrationsherde eingestreut bleiben; der Weg von der Wurzel zur Mundhöhle verengt sich mehr und mehr; es bleibt schließlich der schmale, mit Epithel ausgekleidete Fistelgang.

Ist erst einmal das chronische Stadium erreicht, dann treten, solange die Latenz währt, die subjektiven Erscheinungen meist völlig zurück; mit einer akuten Exacerbation ist aber jederzeit zu rechnen.

Ein großes Kontingent zu dieser Form stellen auch die Fälle, bei denen die Wurzelfraktur nahe dem Zahnhals erfolgte. Hier dringt das Epithel sofort vom Wundrand her bis zur Wurzeloberfläche und überzieht diese ganz oder teilweise Damit ist die Bildung einer Narbe und vollständige Heilung der Schleimhaut unmöglich gemacht.

c) **Lokale Veränderung am Wurzelrest**

Es gibt Fälle in der Literatur (Euler-Peter), bei denen durch das Röntgenbild wurzelähnliche Schatten mit scharf ausgeprägter Grenze und schmaler Periodontallinie zu sehen sind. Nach Abhebelung der Schleimhaut und Ausmeißelung des sehr spröden und glasharten Stückchens zeigte sich aber bei der Untersuchung, daß keine Spur von Dentin, sondern nur sklerosierter, aber

nicht nekrotischer Knochen vorgelegen hatte. Die Beschwerden verschwanden übrigens nach dem Eingriff vollständig. Peter nimmt an, daß diese Wurzelreste resorbiert und durch Knochen ersetzt waren.

Nach Euler läßt sich ein bestimmtes Schema für das mikroskopische Bild der Pulpa in frakturierten Wurzeln natürlich nicht geben, da diese in hohem Maße beeinflußt wird: einmal durch den Umfang der Lockerung beim Extraktionsversuch — durch den Zustand der Pulpa vor der Wurzelfraktur — und dann weiterhin durch die Art der Wundheilung — ob mit oder ohne Störung.

Einen sehr erheblichen Einfluß besitzt auch das Alter des Patienten. Es ist geradezu erstaunlich, wieviel eine jugendliche Pulpa aushalten kann, ohne in ihren Zellbestandteilen oder in ihrer Leistungsfähigkeit zu leiden. Gerade bei jugendlichen Pulpen sehen wir auch mitunter, und zwar in kürzester Zeit, eine vollständige Obliteration des Kanallumens an der Frakturstelle zustande kommen. Unter dem Schutz dieser verkalkten Decke können die seitlichen Odontoblasten wie überhaupt der gesamte Pulparest noch nach vielen Jahren intakt aussehen.

Im ganzen sind solche Fälle als Ausnahme zu betrachten.

Das Gewöhnliche ist eine bei der Schwere des Traumas ja auch selbstverständliche Degeneration, die in erster Linie die Odontoblasten betrifft. Während der ersten acht Tage nach der Fraktur ist davon noch nicht viel zu sehen; in dieser Zeit wird das Bild beherrscht von zahlreichen Blutungen, die besonders ausgedehnt zwischen den Odontoblasten und der Odontoblastenreihe entlang auftreten.

Drei Wochen nach der Fraktur sah gemäß Euler in einem Falle ungestörter Wundheilung die Pulpa folgendermaßen aus: die Blutungsherde waren verschwunden, die Odontoblasten befanden sich in piknotischem Zustande; die Dentinneubildung hatte aufgehört; nur vereinzelte atypische Verkalkungen waren zu sehen; durch die Bildung zahlreicher Fibroblasten und die Anwesenheit mononukleärer Leukozyten erschien der Zellreichtum deutlich vermehrt; nach der Fraktur-

stelle zu tauchten immer mehr derbe Fibrillen auf, die in das über der Wurzel befindliche neugebildete fibrilläre Bindegewebe übergingen.

Bei einem zweiten Versuch von gleicher Dauer war die Pulpa viel stärker atrophiert. Von den Odontoblasten waren nur vereinzelt noch Reste zu sehen; auch sonst herrschte eine auffallende Kernarmut; nur die derben Fasern, die die Verbindung zwischen Wurzelpulpa und Narbengewebe unter der Schleimhaut herstellen, traten stärker hervor.

Bei Versuchen von sieben und acht Wochen Dauer ergab sich jedenfalls kein nennenswerter Unterschied gegenüber den Befunden nach drei Wochen. Völlige Obliteration des ganzen Wurzelkanals mit Knochenzement fand Euler in einem ca. 1½ Jahre alten Fall. Hier waren offenbar allmählich Periodontalzellen in die degenerierte Pulpa eingedrungen und hatten zur Ausfüllung des Kanals mit Hartsubstanz geführt. Sonst findet man Zementneubildung im Bereiche des Wurzelkanals wenigstens in den ersten zwei bis drei Monaten nur, wenn eine starke Splitterung des Dentins bei der Fraktur stattgefunden hatte, die Heilung der Deckweichteile aber trotzdem glatt vor sich gegangen war.

Die Wurzelhaut: Das Periodontium, soweit es zurzeit der Fraktur gesund war, bietet verhältnismäßig wenig Bemerkenswertes. Je nach dem Umfang der Lockerung der Wurzel beim Extraktionsversuch sehen wir in den ersten Tagen nach der Fraktur entweder nur zerstreut kleine Blutungsherde oder auch Risse in der Wurzelhaut, die ziemlich genau in der Mitte derselben parallel zur Wurzeloberfläche verlaufen. Im Fundus der Alveole setzt bald eine erhebliche Verbreiterung des Periodontalraumes ein. Am Zement sowohl wie an der Alveolarwand finden während der ersten 14 Tage nach der Fraktur Resorptionen von wechselndem Umfang statt; in der dritten Woche erfolgt der Umschlag in Apposition, die, wenigstens beim Tier (Hund), sich mehr in Knochenanbau an der Alveolarwand wie in Verdickung des Zementmantels äußert; doch kann es auch, namentlich am Apex, zu

sehr erheblichen Zementauflagerungen kommen. Vereinzelt sieht man auch mitten im Periodontalgewebe osteoide Substanz auftreten; hier handelt es sich um die Folgen stärkerer Gewebsschädigung; einzelne Bezirke der Wurzelhaut sind nach dem Trauma des Extraktionsversuches hyalin degeneriert; daran schloß sich die Verkalkung und weiterhin Anlagerung von osteoider Substanz. Man kann sich recht gut vorstellen, daß auf solchem Wege eine Verwachsung zwischen Wurzel und Alveolarknochen, wie sie manchmal zur Beobachtung kommt, eingeleitet worden ist.

d) Veränderungen am Alveolarknochen

Der Alveolarknochen — nicht bloß der von der Zunge berührte Teil — leidet bei jedem Extraktionsversuch recht erheblich, auch dann, wenn die frakturierte, zurückbleibende Wurzel nicht an der Luxation beteiligt war. Die Verbreiterung des Periodontalraumes, besonders im apikalen Abschnitt, geht zum größten Teil auf Kosten des Knochens, dessen Innenwand entlang zahlreiche Riesenzellen auftreten. Halisteretischer Knochenschwund wird seltener beobachtet.

Auch eine sehr erhebliche Erweiterung der benachbarten Spongiosamaschen tritt ein. Auch kleine, eng umschriebene Nekrosen können vorkommen, die von neugebildeten Knochen eingeschlossen werden. Später erfolgt der Uebergang in die Apposition und folgende Verschmälerung des Periodontalraumes den Seitenwänden der Wurzel entlang. Die Verbreiterung im apikalen Abschnitt kann im Gegensatz zu den Seitenpartien viel länger bestehen bleiben.

Dentinsplitter. Das interessanteste Untersuchungsobjekt der Wurzelfrakturen sind zweifellos die häufig vorkommenden Dentinsplitter. Soweit sie im Bereich der Wunde nahe der Oberfläche liegen, ist ihr Schicksal von vornherein entschieden. Sie werden vom Epithel, das aber stets im Zusammenhang mit dem Oberflächenepithel bleibt, rings umfaßt und in kurzer Zeit an die Oberfläche befördert. Soweit sie nahe dem Wurzelraum liegen, und insbesondere soweit sie einen

Zusammenhang mit dem Periodontium bewahrt haben — immer glatte Heilung vorausgesetzt —, werden sie durch eine Knochenzementschicht mit dem Wurzelstamm wieder verbunden. Doch ist auch das Anheilen von Dentinsplittern, die den Zusammenhang mit dem Periodontium verloren hatten, keine Seltenheit, da ja das über der Frakturfläche neugebildete Weichgewebe in der Hauptsache von dem durch die Fraktur freigelegten Periodontium ausgeht und als solches imstande ist, Knochenzement und damit die feste Verbindung zwischen den Bruchstücken zu bilden; sehen wir doch auch häufig genug auf der obersten Bruchfläche selbst Zementanlagerungen.

Sehr unterschiedlich ist das Schicksal solcher kleiner Splitter, die, ohne vom Epithel erreicht worden zu sein, frei im neugebildeten Weichgewebe liegenbleiben. Die Verbindung mit dem umgebenden Bindegewebe wird durch eine schmale Zone von homogener Kittsubstanz bewerkstelligt, die für keinerlei Farbe aufnahmefähig ist und sich im Polarisationsapparat auch nicht wie Horn verhält.

Andere Splitter wieder erfahren eine mehr oder weniger reichliche Anlagerung von Knochenzement.

Kleine Dentinsplitter können auch im Laufe der Jahre im Bindegewebe, und zwar ohne Resorption, regelrecht aufgelöst werden.

e) Veränderungen im Kiefer

Die pathologische Anatomie des Kiefers liegt in der Hauptsache in den Knochenusuren, welche durch die apikalen Granulationen an infizierten Zähnen und Wurzeln zustande kommen. Je nach Größe und Sitz nehmen diese Granulationen einen wesentlichen Anteil an der Lockerung bzw. Zerstörung der Verbindung zwischen Knochen und Kiefer und beeinflussen dadurch die Zahnextraktion. Die Extraktion selbst aber wird durch diese Usuren wesentlich erleichtert. Manche Zähne mit stark verkrümmten Wurzeln können überhaupt nur auf Grund dieses Knochenschwundes ohne Fraktur aus der Alveole entwickelt werden, insbesondere bei vorhandener Zementhypertrophie. In der Tiefe der Alveole chronisch kranker Zähne wird der Knochen

in ausgedehntem Maße durch diese verzehrenden Granulationswucherungen substituiert.

Wenn die Usur nicht bloß im Innern des Knochens sitzt, sondern auch die Corticalis durchbrochen hat, dann kann man die Wurzelspitzen durch das Loch in der Alveolarwand sehen, oder diese Wurzel und Wurzelreste sind gar, nur von Schleimhaut bedeckt, bis zur Spitze von Knochen entblößt.

Anderseits erklärt sich aus solchen Bildern, wie leicht es möglich ist, daß bei der Extraktion oberer, seltener unterer Molaren durch die Fraktur des Knochens ein Teil der fazialen Alveolenwand zum Verschwinden kommt, da doch die dünne, dem Zahnhals benachbarte Knochenspange schon einem geringen Drucke nachgeben muß.

f) Einfluß auf das Allgemeinbefinden

1. Fokalinfektion

Es ist sehr schwierig, aus dem histologischen Bilde Aufschlüsse darüber zu erhalten, ob Herde als Ausgangspunkt septischer Erkrankungen in Betracht kommen können.

Zur Erforschung dieser Frage sind wir wohl hauptsächlich auf den klinischen und experimentellen Weg angewiesen. Dagegen kann uns die histologische Untersuchung Anhaltspunkte geben über die Ausheilung oder die Unschädlichmachung solcher Herde.

Dabei müssen wir uns aber zunächst darüber klar werden, was wir als eine erfolgte Heilung dieser Herde betrachten dürfen.

Wir können uns drei befriedigende Ausgänge vorstellen:

1. Als die am meisten befriedigende Lösung erscheint der knöcherne Abschluß.
2. Der nächstgünstige Ausgang ist in der bindegewebigen Abkapselung des als Fremdkörper zu betrachtenden Kanalinhaltes zu sehen.
3. Als dritte in Betracht kommende Heilungsform kann schließlich der epitheliale Abschluß des Foramen apicale angesehen werden

Die Möglichkeit einer dentalen Herdwirkung ist heute nicht mehr zu bestreiten; dies ist schon aus therapeutischen Ergebnissen zu ersehen, die in ihrer großen Zahl beweisend für die Zusammenhänge sind.

Die Pathophysiologie der dentogenen Herdinfektion, wie der Herdinfektion überhaupt, ist noch nicht restlos geklärt. Man darf jedoch heute folgende Möglichkeiten der Herdinfektion annehmen:

1. Die Bakterienstreuung, die auf dem Blut- und Lymphwege erfolgt.
2. Die Toxinwirkung, die ebenfalls auf den Blut- und Lymphwegen vor sich geht.
   Nach Schlauch sollen als Ausbreitungswege vor allem auch die perineuralen Lymphscheiden der peripheren Nerven in Frage kommen; eine Ansicht, die aber nicht unwidersprochen ist.
3. Die Allergenwirkung. Im weitern Sinne können auch die Bakterientoxine als Allergene aufgefaßt werden, da sie als körperfremde Eiweißstoffe wirksam sind. Dazu kommen die Endo-Allergene (von Bergmann), die in chronischen, geschlossenen Entzündungsherden beim gesteigerten Zellzerfall entstehen und als Eiweißabbauprodukte eine pathergische Reaktion auslösen können.

Die Liste der Krankheiten mit fokaler Genese wird immer größer. Meiner Erfahrung gemäß stehen im Vordergrund:

Herz- und Nierenschäden, Arthritiden und rheumatische Affektionen. Damit ist selbstverständlich nicht gesagt, daß jeder dieser Krankheitsfälle auf eine Herdinfektion zurückzuführen ist. So geht es zum Beispiel sicher zu weit, fast jeden Rheumatismus als herdbedingt anzusehen.

Die dentale Herddiagnostik ist aber mittels des Röntgenbildes allein gar nicht möglich. So kann man kaum feststellen, ob

1. pulpatote Zähne vorhanden sind;
2. außerdem ist die genaue Untersuchung der Umgebung solcher Zähne und Wurzelreste schwierig.

Ist nun ein pulpatoter Zahn im Gebiß vorhanden, dann ist die Situation relativ leicht zu beurteilen. Meistens sind aber mehrere verdächtige Zähne zu prüfen, und dann ergibt sich die Frage: welcher Zahn oder Herd ist der Schuldige? Man wird gerade diejenigen pulpatoten Zähne gerne erhalten wollen, deren Paradontium klinisch und röntgenologisch einwandfrei erscheint, die eine erfolgreiche Wurzelkanalversorgung zeigen und kaufunktionell wertvoll sind.

Nie aber ein Wurzelrest!

2. Neuralgie

Die Ursachen der Trigeminusneuralgie sind außerordentlich mannigfaltig und verschiedenartig.

Partsch und nach ihm Becher, Williger, Sidney Groß haben darauf aufmerksam gemacht, daß kleine Bruchstücke nach Alveolarfraktur und abgebrochene Wurzelreste völlig im Kiefer einheilen und lange Zeit nach der Extraktion schwere Neuralgien verursachen können. Partsch teilt 1911 mehrere solcher Krankheitsgeschichten mit, wo die dentale Ursache dunkel und schwierig zu erkennen war, wo aber die Neuralgien übrigens vollkommen der sogenannten „echten Neuralgie" ähnlich waren. Man versteht hierunter eine Neuralgie, wo man keine besondere Ursache nachweisen kann, weshalb man annimmt, daß sie von einem Leiden im Nerv selbst herrührt, also ein funktionelles Nervenleiden, eine reine Neurose.

Zum Unterschied von diesen echten oder wahren Neuralgien schlägt Partsch für diejenigen, die vom Zahnsystem ausgehen, die Bezeichnung „neuralgiforme Gesichtsschmerzen" vor, obgleich sie in seinen Fällen vollständig wie echte Neuralgien auftraten und eben mit solchen verwechselt worden waren. Er führt auch keinen Unterschied zwischen den beiden Schmerzarten an. Dieser Begriff „neuralgiforme Schmerzen" — oder unechte Neuralgien — ist seitdem als ein Ausdruck dafür beibehalten worden, daß die von den Zähnen ausgelösten Schmerzen eine Art wenig ausgesprochener Neuralgien waren, die der echten nur ähnelten. Man hat denn auch verschiedene Kennzeichen

aufgestellt, wodurch es möglich sein sollte, zwischen „neuralgiformen Schmerzen“ und „wahrer Neuralgie“ zu unterscheiden. Die Frage ist nun die: können die Kennzeichen dazu verhelfen, die Diagnose zwischen dentaler Neuralgie, alias „neuralgiformen Schmerzen“ und der echten oder wahren Neuralgie zu stellen? Kann man, mit andern Worten, sich darauf verlassen, daß die Schmerzen, die von den Zähnen und dem Zahnsystem ausgelöst werden, einen andern und weniger deutlich ausgeprägten neuralgischen Charakter haben? Denn in der Tat sind die angeführten Unterschiede in der Hauptsache nur Gradunterschiede betreffend Stärke und Dauer der Neuralgie.

Man wird sicher verstehen, daß die Beantwortung der Frage eine ungeheure praktische Tragweite für die richtige Diagnose und dadurch für die Behandlung und Prognose hat, denn es kann für den Patienten in höchstem Maße verhängnisvoll werden, wenn man die zwei Arten von Neuralgie verwechselt, von vornherein die Diagnose „echte Neuralgie“ stellt und eventuell das zugrunde liegende Leiden in den Zähnen oder deren Nachbarschaft übersieht. Der Patient geht dann regelmäßig zur Behandlung bei dem Nervenarzt über, mit den Mitteln, die ihm zur Verfügung stehen — oder er unterzieht sich schließlich einer chirurgischen Behandlung: Neurektomie, Exärese, Schlössersche Alkoholinjektionen, Resektionen des Gangl. Gasseri, d. h. einer rein symptomatischen Behandlung, die zwar eine Besserung herbeiführen kann; gesund wird er aber nie.

Man findet in der Literatur sehr reiche und verschiedene Fälle dentaler Neuralgie, wo die Ursache dunkel und die Diagnose schwierig war. In allen Fällen war die Neuralgie, soweit man sie ermitteln konnte, als „echte Neuralgie“ diagnostiziert. Es zeigte sich aber immer, daß durch gründliche Untersuchung eine periphere, dentale Ursache vorhanden war. Es ist sehr wichtig, zu beachten, daß diese häufig außerordentlich gering war und nur wenig imposant — am meisten ein Wurzelrestchen, ein Sequester, ein kleines Wurzelgranulom, eine geringe lokale Verdickung des Alveolarfortsatzes, eine kleine Knochenkante oder eine unbedeutende Exostose. Es ist jedenfalls sicher, daß es

sich bei Trigeminusneuralgie oft um eine Ursache handelt, die außerordentlich unbedeutend erscheinen mag; ebenso, daß eine Reizung der feinsten dentalen Nervenfasern genügt, um die heftigsten Schmerzen hervorzurufen. Es ist wichtig für den Zahnarzt, mit diesen Verhältnissen vertraut zu sein.

Nach Beseitigung der dentalen Ursache erfolgte die Heilung, trotzdem die Neuralgie lange bestanden hatte.

Es konnte nach der Operation verschieden lange Zeit vergehen, bis die Schmerzen sich ganz verloren, ein Umstand, der auch von Partsch hervorgehoben wurde. Es ist ja ganz natürlich, daß der Schmerz nicht gerade sofort aufhört, wenn er zum Beispiel seit Jahren besteht. Die in den Nerven erzeugte starke Reizbarkeit, die vielleicht in feinen anatomischen Veränderungen begründet sein mag, muß Zeit haben, um sich zu verlieren. In der Regel hörten jedoch die Schmerzen sehr schnell nach der Operation auf — besonders die Nachtschmerzen —, oder es zeigte sich bald eine auffallende Besserung. Adams teilt als sogenannte „fokale Infektion" einen Fall von Neuralgie mit, die eine durch Extraktion vor zwanzig Jahren abgebrochene und eingeheilte Wurzel verursacht hatte. Vier Tage nach Entfernung der Wurzel war die Neuralgie verschwunden.

In allen Fällen ergab sich, daß vor dem Auftreten der Neuralgie eine Zahnextraktion stattgefunden hatte, und in den meisten Fällen war die ursächliche Verbindung nicht zu bezweifeln. Häufig lag die Extraktion viele Jahre zurück — in drei Fällen sogar 20, 22 und 24 Jahre. Kein Wunder, daß der Patient oft gar nicht mehr an die Extraktion dachte, und es ist ebenfalls verständlich, daß sie bei der Untersuchung vergessen oder übersehen werden konnte.

Ein anderer eigentümlicher Umstand muß auch erwähnt werden. Es war oft ein langer, schmerzfreier Zwischenraum zwischen Extraktionen und Neuralgie vergangen — von Monaten bis zu vielen Jahren. Dieser lange schmerzfreie Zwischenraum deutet darauf hin, daß nach der Extraktion pathologische Veränderungen entstanden oder unterhalten worden sind, und daß diese langsam eine gewisse Ausdehnung oder

Stärke erreicht haben müssen, ehe die Neuralgie endlich ausgelöst wurde. In Uebereinstimmung hiermit fanden sich nachgebliebene Wurzelreste deformiert, abgerundet, perizementitisch verdickt, wodurch wahrscheinlich Druck auf feine Nervenfasern entstanden ist oder verschiedene entzündliche Veränderungen im Knochengewebe der Alveole, sklerosierende Ostitis oder rarefizierende Ostitis im Bereich von Wurzeln oder Granulomen. Ebenso ist es klar, daß Sequester oder unregelmäßige Knochenkanten nach Extraktionen bei fortgesetztem Druck Neuralgien verursachen können. In der Literatur liegen eine Menge Beobachtungen über den Zusammenhang zwischen Zahnsystem und Reflexneurosen vor; nicht allein im Trigeminusgebiet, sondern auch in andern Gesichtsnerven, wie Facialis, Oculomotorius, Glossopharingeus, Vagus, Opticus und Acusticus.

Eigene Untersuchungen

Das Interesse für das Schicksal frakturierter Zähne war von jeher bei Theoretikern und Praktikern groß. Besonders bemerkenswert sind diejenigen Publikationen, die Verheilung der Fragmente beschreiben. Alle diese Arbeiten stützen sich aber auf Befunde an mazerierten Zähnen. Meines Wissens liegen Untersuchungen an solchen Zähnen im Zusammenhang mit dem menschlichen umliegenden Gewebe nicht vor.

Kommt es wirklich vor, daß eingekapselte Wurzelreste reaktionslos anheilen?

Wir fragen uns: stammen die zurückgelassenen Wurzelstümpfe von gesunden Zähnen her oder nicht?

Meistens werden die Zähne extrahiert, weil die konservierende Behandlung aussichtslos ist. In diesem Falle müssen diese kariösen Zähne, deren Defekte uns zu groß erscheinen, entfernt werden.

Bei der Extraktion kommt es oft vor, daß die Wurzel bricht. Aus Nachlässigkeit oder um den Patienten zu schonen, wird die abgebrochene Wurzel einfach im Kiefer zurückgelassen. Im letztern Falle hofft der

Arzt, bei einer spätern chirurgischen Behandlung das Uebel zu beheben oder die Entfernung der Natur zu überlassen. Mit Erstaunen konstatiert er, daß die Wunde, ohne dem Patienten große Beschwerden bereitet zu haben, geheilt ist.

Diese reaktionslos eingeheilten Wurzelreste werden des öftern sowohl vom Arzt als auch vom Patienten vollständig vergessen. Und so müssen schönste Brükken entfernt, vortrefflich passende Prothesen umgearbeitet werden, sobald, zum größten Erstaunen des Patienten wie auch des Arztes, sich unerklärliche Schmerzen einstellen, Schmerzen, die dem Druck einer Prothese oder den Brückenpfeilern zugeschrieben werden. Entstandene Parulis oder lästige Fistelbildungen zerstören in solch einem Fall das Vertrauen des Patienten seinem Arzt gegenüber, der logischerweise von seiner Arbeit selbst enttäuscht wird.

Die Aufgabe der vorliegenden Arbeit, nämlich die pathologische und histologische Untersuchung von im Kiefer zurückgelassenen Wurzelresten, hat somit nicht nur eine rein theoretische, sondern auch eine große praktische Bedeutung.

Wurzelstümpfe sind in der zahnärztlichen Praxis eine alltägliche Erscheinung. Häufig bleibt das mastikale Ende derselben bei der Inspektion der Mundhöhle noch sichtbar, selbst wenn es zum Teil von der Gingiva bedeckt wird. Treten im paradentalen Gewebe solcher Wurzelstümpfe pathologische Erscheinungen auf, dann ist es ein leichtes, die Ursache zu erkennen und zu entfernen.

Wie bereits gesagt, werden Wurzelstümpfe gelegentlich von den paradentalen Geweben vollständig überwachsen, zugedeckt und eingekapselt; sie sind dann der Sicht entzogen und nicht ohne weiteres als Ursache erkennbar, wenn sich in ihrer Umgebung krankhafte Prozesse abspielen.

Die durchgeführten Untersuchungen beschränken sich auf vollkommen eingekapselte Wurzelreste, bei welchen keine äußern Erscheinungen, weder Röte noch Schwellungen, weder Abszesse noch Fisteln, die Ursache der Beschwerden verraten haben. Erst durch die systematische Suche nach dem Ursprung der Beschwerden

wurden bei der Röntgenkontrolle die eingekapselten Wurzelreste festgestellt und für die Untersuchungen verwendet. Die Wurzelstümpfe wurden einer histologischen und pathologischen Untersuchung unterzogen.

Bei Durchsicht der zahnärztlichen Literatur fanden sich nirgends ähnliche, an menschlichem Material durchgeführte Untersuchungen. Es war nur die Rede von Methoden, die zur Erleichterung der Entfernung dieser Radices relictae dienen. Es handelt sich dabei um Neuralgiebehebung durch Extraktion dieser Wurzelreste. Es kommen auch histologische Untersuchungen des Heilungsprozesses abgebrochener und zurückgelassener Wurzeln gesunder Zähne bei Tierversuchen in Frage.

Der Mangel direkter Untersuchungen am Menschen selbst erklärt sich vielleicht durch das Bestreben, größere chirurgische Eingriffe zu vermeiden in Anbetracht der daraus resultierenden Brücken oder prothetischen Arbeiten.

Mein Bestreben war demnach, meine Untersuchungen in bestmöglicher Art zu bewerten.

Der Untersuchungsvorgang

Der operative Teil

Das Vorhandensein einer eingekapselten Radix relicta wird uns durch das Röntgenbild enthüllt. Unsere Aufgabe besteht demnach in deren Lokalisation. Die Aufgabe ist relativ leicht beim Vorhandensein anderer sich in der Nähe befindender Zähne. Ihre Stellung wird durch Messen und Vergleichen ermittelt.

Die Lokalisation in einem zahnlosen Kiefer ist bedeutend schwieriger. Wir helfen uns damit, daß wir eine Röntgenaufnahme mit einer Platte aus Wachs machen, in die eine Reihe von verschiedenen gebogenen Drähten eingefügt ist. Dann sehen wir auf dem Film, zwischen welchen Drähten die Wurzel liegt.

Sobald der Wurzelrest lokalisiert ist, schreitet man zur Operation. Das Operationsfeld wird mit 75% Alkohol und Jodtinktur desinfiziert. In Lokalanästhesie

wird man die Schleimhaut über die Radix relicta aufklappen, meist am besten durch einen Schnitt, der am lingualen Rand des Alveolarkammes verläuft — um den Alveolareingang einzubeziehen, mit zwei senkrechten Schnitten nach bukkal an seinen Enden. Man schiebt die Schleimhaut mit dem Periost vom Knochen ab. Die Radix relicta kommt nun zum Vorschein, wird durch Granulationsgewebe indiziert, oder eine kleine Vorwölbung wird den Platz der Wurzel anzeigen.

Sollten diese Erscheinungen fehlen, so werden wir uns nach dem Röntgenbild mit den Drähten richten oder zu Messungen greifen. Die bukkale Knochenlamelle wird mit dem Meißel oder — wenn sie dick und kompakt ist — mit dem Bohrer entfernt, bis man auf die Wurzel stößt. Diese wird freigelegt und, wenn sie groß ist, mit einem Hebel, wenn sie klein ist, mit einem Blacklöffelexkavator entfernt.

Das Granulom um eine Radix relicta wird ausgekratzt. Wenn es zystisch sein könnte, muß man dabei sehr genau sein.

Das Operationsfeld habe ich umfangreich gestaltet. Umstandsgemäß sägte ich einen möglichst großen Knochenwürfel, welcher den Wurzelrest enthalten sollte.

Zuweilen mag mich, der Komplikationen wegen, die Nähe des Sinus maxillaris oder des Nervus mandibularis oder das Vorhandensein von zu erhaltenden wichtigen Nachbarzähnen genötigt haben, das zu Extrahierende zu begrenzen. Tiefliegende, eingekapselte Wurzelreste wurden so abgesägt. Der erfolgte Ausschnitt kam zur histologischen Untersuchung. Der übrige Teil wurde mit sterilen Instrumenten herausgehebelt und samt ausgekratztem Gewebe pathologisch untersucht. Manchmal lag die Radix relicta im Granulationsgewebe wie schwimmend. Der Wurzelrest wurde in diesem Falle histologisch und das ausgekratzte Granulationsgewebe pathologisch untersucht.

Nach Beendigung der Operation wurde die Wunde mit Kathadynpulver desinfiziert.

Fall Nr. 1
H.G. Mann 1924

Wegen Zahnschmerzen wurde dem Patienten vor vier Jahren der untere erste Molar extrahiert. Die Heilung der Wunde benötigte eine lange Zeit. Darauf bestanden keine Schmerzen mehr, bis er zu uns kam. Die Schmerzen kamen plötzlich und traten in starken Anfällen auf; sie waren von strahlender Natur.

Objektive Untersuchung: Im Unterkiefer links fehlt der ⌊6, und der $\overline{7}$ ist stark kariös; Processus alveolaris etwas atrophisch; Schleimhaut von natürlicher Farbe; keine Fistel, keine Verdickung oder Vorsprung zu fühlen. An der Außenseite des Processus alveolaris, zwischen ⌊5 und $\overline{7}$, ist eine kleine Stelle, die bei Berührung schmerzt, und wo starker Druck einen Schmerzanfall hervorruft.

Die Röntgenaufnahme zeigt ein großes Granulom an der distalen Wurzel des $\overline{7}$ und an der Stelle des $\overline{⌊6}$ einen vollständig vom Knochen umrahmten Wurzelrest.

Die übrige Untersuchung zeigt nichts Besonderes.

26. 9.41. Entfernung des ⌊7.
Die Schmerzen bleiben.

11.10.41. Operative Entfernung des Wurzelrestes. Für die Ausbohrung des Knochenwürfels kann man nicht zu tief gehen wegen Gefahr einer Verletzung des Nervus mandibularis. Dieser Knochenwürfel wird für die histologische Untersuchung verwendet. Die herausgehebelte Wurzelspitze samt vorhandenen Granulationsgewebe wird pathologisch untersucht.

Die pathologische Untersuchung des Wurzelrestes und des ausgekratzten Granulationsgewebes ist positiv.

Das Untersuchungsergebnis zeigt:

Enterokokken und Staphylococcus albus.

Fall Nr. 2
Gr.H. Mann 1896



Patient ist aus gesunder Familie und hat keine schweren Krankheiten durchgemacht. Vor zehn Jahren wurden ihm etliche Zähne ausgezogen, die stark kariös waren und Schmerzen verursacht hatten. Nach der Extraktion schlechtes Befinden. Es bestand in den ersten Tagen ziemlich starke Blutung. Die rechte Wunde am Oberkiefer brauchte eine lange Zeit bis zur Heilung. Danach Wohlbefinden. Zwei Jahre später ließ der Patient zwei Brücken machen. Während der letzten Wochen hat er tagsüber an starken neuralgischen Schmerzen gelitten, die bis nach den Schläfen ausstrahlten.

Vor vier Tagen haben die Schmerzen fast aufgehört, und der Patient hat selbst eine Schwellung im Oberkiefer festgestellt.

Objektive Untersuchung: Der Patient trägt auf beiden Seiten des Oberkiefers lange Goldbrücken. Processus alveolaris rechts, zwischen dem Brückenpfeiler, atrophisch. Es sind keine Fisteln oder Druckpunkte nachzuweisen. Die Schleimhaut, von natürlicher Farbe, ist ziemlich stark verschiebbar. Auf der rechten Seite des Oberkiefers — über $\frac{3}{}$ — fühlt man eine kleine, druckempfindliche Schwellung. Die Röntgenuntersuchung des Oberkiefers, besonders der

Brückenpfeiler, zeigt ein großes Granulom am |3 und über der rechten Brücke, dem Standort des extrahierten 6| entsprechend, eine vom Knochen umgebene Radix relicta.

Um diese Zahnwurzel ist ein deutlicher Schatten, der sich diffus in das umgebende Knochengewebe, gegen den Alveolarkamm zu, verliert.

11.10.41. Wurzelspitzenresektion des 3 und Auskratzung des Granuloms.

22.10.41. Entfernung des Wurzelrestes. Nach Aufklappen der Weichteile läßt die resorbierte Alveolarwand einen Wurzelrest sehen. Dieser ist mesialwärts im Knochen befestigt, sonst mit Granulationsgewebe umgeben.

Entfernung; pathologische und histologische Untersuchung. Die Wunden sind nach zwei Wochen geheilt. Der Patient gibt an, seither keinerlei Schmerzen gehabt zu haben, und befindet sich vollständig wohl.

Die positive pathologische Untersuchung ergibt:

Enterokokken, Staphylococcus albus und fusiforme Stäbchen.

Fall Nr. 3
R.F. Mann 1898

Vor Jahren Entfernung von verschiedenen kariösen Zähnen. Patient trägt seit fünf Jahren eine Brücke, rechts vom |2 bis zum |4. Er hat keine Schmerzen, aber die Brücke ist so wackelig geworden, daß sie ihn sehr stark stört.

Entfernung der Brücke und Röntgen der Pfeiler.

Objektive Untersuchung: An der Stelle des |4 ist die Schleimhaut etwas rötlich und druck-

empfindlich. Die Wurzel ist sehr locker. Sonst nichts Besonderes zu merken. Die Röntgendiagnose zeigt an der 4. Wurzel ein diffuses Granulom und an der Stelle des $|^{3}$ einen runden Schatten, eine Radix relicta, vollständig vom Knochen umschlossen. Der Schatten diffundiert gegen den Alveolarrand zu.

Der $|^{4}$ wird mit Iontophorese behandelt und die Entfernung des Wurzelrestes des Eckzahnes vorgenommen.

Nach Aufklappung der Mucosa erscheint nichts Besonderes. Der Knochen ist glatt und hart. Beim Bohren sinkt plötzlich der Bohrer in eine Höhle. Der umgebende Knochen ist sehr spröde. Auskratzung des Granulationsgewebes, das bis zur ^{4} Wurzel reicht.

Die pathologische Untersuchung fällt positiv aus, und die Ergebnisse sind:

Staphylococcus albus, Enterokokken und fusiforme Stäbchen.

Fall Nr. 4
P.I. Mann 1908



Patient hat seit vielen Jahren schlechte Zähne gehabt, die ihm nach und nach ausgezogen wurden. Vor vier Jahren litt er an Zahnschmerzen und bekam eine Schwellung auf der rechten Seite des Oberkiefers. Es wurden ihm die letzten fünf obern Zähne ausgezogen. Die Schmerzen dauerten noch ein paar Wochen, dann verschwanden sie allmählich. Er trägt seit Jahren eine Prothese. Anfangs ging es sehr gut; seit einem Jahr aber litt er an starken intermittierenden Schmerzen, die am Tage auftraten und bis zu einer Woche dauern konnten. Die Schmerzen traten spontan auf, waren

heftig, begannen im Oberkiefer, von wo aus sie nach dem innern Augenwinkel ausstrahlen und da am stärksten empfunden wurden.

Objektive Untersuchung: Patient ist zahnlos. Auf dem freien Rand des Processus alveolaris, bei |3 fühlt man eine harte, empfindliche, periostale Verdickung, und die Schleimhaut ist hier etwas gerötet. Es besteht Druckempfindlichkeit.

Auf dem Röntgenbild sieht man eine eingekapselte Wurzel, die aus dem Knochen herausragt, aber vollständig im Zahnfleisch versteckt ist. Die Aufnahme zeigt eine kolbige Verdickung des Stumpfes im Knochen. Mit einer Sonde stößt man hier auf einen harten, etwas rauhen Körper. Aufklappen der äußern Weichteile, Entfernung des Wurzelrestes plus Knochen und Auslöffeln der umgebenden Knochengewebe. Genesung.

Pathologische Untersuchung: positiv.

Ergibt:

Enterokokken, Staphylococcus albus und fusiforme Stäbchen.

Fall Nr. 5
St.E. Mann 1898



Patient erinnert sich, daß er als Kind, während eines Spazierganges fallend, den |2 abgebrochen hat. Seitdem — es sind ungefähr 30 Jahre her — hat er nie an dieser Stelle Schmerzen empfunden. Was ihn einzig stört, ist die Lücke zwischen |1 und |3, die nie verschwunden ist.

Die Röntgendiagnose stellt einen kommaförmigen,

eingekapselten Wurzelrest dar, vom Knochen umgeben und vollständig mit Zahnfleisch bedeckt.

Objektive Untersuchung: Zahnfleisch ganz normal. Keine Druckempfindlichkeit. Durch Tasten spürt man, wie auch übrigens der Patient mit der Zunge, eine kleine, lingualwärts gelegene Schwellung.

Entfernung der Radix relicta. Auskratzung des Knochens. Heilung.

Pathologische Untersuchung, positiv:
Staphylococcus albus und anaerobe Streptokokken.

Fall Nr. 6
W.B. Mann 1886



Dem Patienten, der von einer gesunden Familie stammt und sich immer einer ausgezeichneten Gesundheit erfreut hat, wurde vor 30 Jahren der 4 extrahiert, der stark kariös war. Später wurden andere Zähne gezogen. Seit zehn Jahren hat er eine Brücke. Die Schmerzen kamen spontan bei Kältegefühl und auch mehrmals in der Nacht.

Bei der objektiven Untersuchung wird äußerlich nichts gefunden. Nur eine leichte Einstülpung zwischen beiden Pfeilern zeigt eben, daß schon lange eine Wurzelextraktion stattgefunden hat.

Das Röntgenbild weist einen Wurzelrest zwischen 3| und 5| auf und eine leichte Aufhellung mesial von diesem Rest. Unter Lokalanästhesie wird die Schleimhautaufklappung von der Alveole 3 bis zur Alveole 5| gemacht. Man findet zwischen beiden Pfeilern eine kleine Einstülpung. Beim Bohren ist der Knochen sehr hart. Konservierender Gründe wegen wird die Wurzel

ein Drittel koronalwärts abgesägt. Der zurückgebliebene Rest wird mit dem Hebel herausgeholt und mit ausgekratztem Material pathologisch untersucht. Diese Untersuchung ergibt als positive Befunde:

Enterokokken und Staphylococcus albus.

Fall Nr. 7
B.A. Frau 1899



Vor einem Jahr Influenza, während der sie starke Schmerzen in der linken Gesichtshälfte empfand. Von nun an neuralgische Schmerzen in Intervallen. Die Schmerzen beginnen auf der linken Seite des Oberkiefers und strahlen bis nach der Stirne aus.

Objektive Untersuchung: Die Patientin erinnert sich nicht, wann die Zähne extrahiert wurden, und daß sie nach der Extraktion irgendwelche Beschwerden gehabt hätte. In den Mundhöhlen fehlen beidseitig die obern Molaren und links auch die Prämolaren.

Die Schleimhaut ist von natürlichem Aussehen. Es ist keine Fistel oder Verdickung des Processus alveolaris vorhanden, dagegen an der äußern Seite des $\lfloor 4$ ein sehr empfindlicher Punkt, wo Druck heftige Schmerzen auslöst.

Das Röntgenbild der frühern Stelle, dem $\lfloor 4$ entsprechend, zeigt einen inkludierten Wurzelstumpf mit einem radioundurchlässigen Punkt.

Um diese Zahnwurzel ist ein deutlicher Schatten, der sich diffus in das umgebende Knochengewebe verliert.

Aufklappen der Weichteile an der genannten Stelle. Die äußere Knochenlamelle ist resorbiert und läßt den

Wurzelrest bukkal frei in das umliegende Granulationsgewebe. Entfernung und Auskratzung.

Die positive pathologische Untersuchung ergibt:

Enterokokken und Staphylococcus albus.

Fall Nr. 8
S.K. Frau 1898



Der Patientin fehlen schon einige Zähne. Wegen prothetischer Gründe werden die stark kariösen $\underline{7}\,8$ extrahiert. Bei der Extraktion scheint eine Wurzel abgebrochen zu sein. Die Röntgenaufnahme bestätigt diese Vermutung. Die abgebrochene mesiale bukkale Wurzel des $\underline{|7}$ liegt noch in der Alveole. Der Periodontalspalt ist etwas verbreitert. Das Knochenseptum scheint abgebrochen zu sein. Dieser Stumpf wird in die Alveole zurückgelassen. Nach einem Monat ist die Wunde geheilt. Die Patientin hat etwa 14 Tage lang Schmerzen gehabt, dann aber nicht mehr. Nach vier Monaten findet die Operation statt. Aufklappen und Ausbohren eines Knochenwürfels, von dem Fundus der distalen Alveole ausgehend, in mesialer Richtung und dann senkrecht zur Alveolarwand. Eine Naht beendet den Eingriff.

Die pathologische Untersuchung der Granulationsgewebe und der mit der Knochenzange entfernten Knochensplitter ist positiv und zeigt:

Enterococcus, anaerobe Streptokokken, Staphylococcus albus und fusiforme Stäbchen.

Fall Nr. 9
W.V.F. Mann 1877

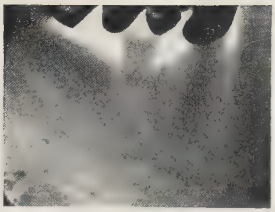

Der Patient kommt wegen neuralgischer Schmerzen zur Röntgen-Kontrollaufnahme zu uns. Seit sechs Jahren leidet er an solchen Schmerzen. Anfangs traten sie in Intervallen von ein bis zwei Monaten auf, später stellten sie sich häufiger, auch in der Nacht, ein, wo sie besonders stark waren. Sie setzten blitzartig ein und wurden als heftige, ziehende Schmerzen im rechten innern Ohr empfunden, von wo aus sie in die rechte Seite des Oberkiefers, dann dem untern Augenhöhlenrand entlang nach dem innern Augenwinkel ausstrahlten und hierauf dem Nervus supraorbitalis folgend gegen die Stirne hinauf. Bisweilen traten auch Spasmen in der rechten Gesichtshälfte auf. Er hat während all dieser Jahre eine Art Druck im Kopf empfunden; der Schlaf war sehr schlecht; der Patient ist stark deprimiert. Er ist vom Hausarzt, vom Nerven- und Ohrenspezialisten behandelt worden, hat sich sowohl klinischen als auch allen möglichen Behandlungen unterzogen. Die letzte Zeit war er bei einem Ohrenarzt in Behandlung, der ihn zu uns schickte.

Objektive Untersuchung: Der Patient hat noch viele Zähne mit Kronen und Füllungen überdeckt. An der rechten Seite trägt er eine große Goldbrücke von $3|$ bis zum $\overline{6}|$. Die Schleimhaut ist von natürlichem Aussehen. Keine Fistel und keine Druckpunkte sind nachzuweisen, nur eine leichte Drüsenschwellung der submaxillären Lymphdrüsen.

Das Röntgenbild des rechten Unterkiefers zeigt unter der Brücke, an der Stelle des $5|$, einen Wurzelrest. Diese Zahnwurzel ist vollkommen vom Zahnfleisch überdeckt und teilweise noch im Knochen befestigt. Zeigt keine Verdickung. Um diese ist ein deutlicher diffuser Schatten.

Aufklappung der Weichteile und leichte Freilegung des Stumpfes.

Entfernung mit etwas umliegendem Knochen, der sehr spröde ist.

Auskratzung des spröden Knochens und Granulationsgewebes und pathologische Untersuchung dieses Materials. Nach einer Woche sind die Schmerzen geringer, und der Patient kann besser schlafen. Nach drei Wochen ist die Wunde gut geheilt, und der Patient hat keine Schmerzen mehr.

Die positive pathologische Untersuchung ergibt:

Enterococcus, anaerobe Streptokokken, Staphylococcus albus und fusiforme Stäbchen.

Fall Nr. 10
G.H. Mann 1883

Der Patient leidet seit Monaten an starken neuralgischen Schmerzen, die im hintern Oberkiefer aus der Gegend des Eckzahnes ausstrahlen.

Die Ursache des Unheils stammt von einer partiellen Prothese, die er seit einem Jahr trägt. Die Schmerzen kamen fast täglich, und in der letzten Zeit ist er auch deswegen wiederholt in seinem Schlaf gestört worden. Die Schmerzanfälle kommen ganz plötzlich, werden tief im Ohr empfunden, sind heftig, kurzdauernd und hören plötzlich auf. Bei näherm Ausfragen gibt der Patient an, daß vor 1½ Jahren der $\underline{4}|$ extrahiert worden sei, daß er aber nach vier Monaten an dieser Stelle eine kleine Verdickung bemerkt hatte, und daß diese Stelle etwas empfindlich gewesen sei.

Objektive Untersuchung: Auf dem freien Rand des Processus alveolaris bei $\underline{4}$ entsteht beim

Drücken geringer Eiterfluß; durch den Fistelgang wird eine Sonde geführt und stößt gleich auf einen harten Körper.

Die äußere Alveolarwand ist dünn und gibt auf Druck nach. Ueber der Alveole fühlt man eine harte, leichtempfindliche Verdickung, und die Schleimhaut ist hier etwas gerötet. Es besteht Druckempfindlichkeit am Foramen infraorbitale. In der linken Regio submaxillaris eine indolente Drüsenschwellung. Die Röntgenaufnahme zeigt an der Stelle des extrahierten Vierers noch zwei zurückgelassene Wurzelreste und diffuse Schatten des umgebenden Knochengewebes. Eine Menge Zähne fehlt; einige sind gefüllt, sonst aber ist nichts Pathologisches an den Zähnen oder am Kiefer nachzuweisen.

Die erwähnten Wurzelreste mit dem Granulationsgewebe werden extrahiert. Die Wände der Alveole sind weich und brüchig, dem Druck der Sonde nachgebend, deshalb Evidement mit dem scharfen Löffel. Erweichtes Knochengewebe und zerfallene Granulationen werden entfernt. Nach 14 Tagen war die Wunde geheilt. Der Patient hat sich seitdem wohlbefunden.

Die positive pathologische Untersuchung ergibt:

Staphylococcus aureus haemoliticus und Enterokokken.

Fall Nr. 11
G.K. Mann 1917

Der Patient leidet an rheumatischen Schmerzen. Am 6 wegen eines großen kariösen Defektes wird Co. gelegt, und später folgt die entsprechende Wurzelbehandlung. Die Schmerzen verschwinden aber nicht.

Objektive Untersuchung: Der $\underline{|5}$ fehlt. Keiner der vorhandenen Zähne ist druckempfindlich. Leichte Pression in der Gegend des extrahierten $\underline{|5}$ ruft einen heftigen Schmerzanfall hervor. Die Schleimhaut ist an dieser Stelle von ganz normaler Farbe und normalem Aussehen. Es fehlt das Vorhandensein der natürlichen Einstülpung nach Extraktionen. Die Röntgendiagnose zeigt einen Wurzelrest, dessen nach mesial gebogene Spitze in ein begrenztes Granulom taucht. Der Patient erinnert sich, daß die Extraktion vor 4½ Jahren im Militärdienst stattfand. Er glaubte aber an vollkommene Entfernung des Zahnes.

Aufklappung und Ausmeißelung des Wurzelrestes. Nach einer Woche ist die Wunde gut, und der Patient fühlt sich besser. Nach einem Monat sind die Schmerzen vollkommen verschwunden.

Die pathologische Untersuchung fällt positiv aus. Die Ergebnisse sind:

Staphylococcus aureus haemoliticus und Enterokokken.

Fall Nr. 12
J.A. Frau 1910

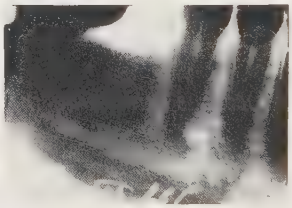

Patientin beklagt sich über starke Schmerzen am rechten Unterkiefer. Der tief kariöse 7 wird extrahiert. Aber die Schmerzen verschwinden nicht. Die Patientin berichtet, daß der erste Molar im Kindesalter entfernt wurde. Sie erinnert sich nicht, irgendwelche Beschwerden gehabt zu haben.

Objektive Untersuchung: Die Extraktionswunde des 7 | ist gut geheilt. An dieser Stelle keine Druckempfindlichkeit. Die Röntgendiagnose zeigt an der Stelle des schon lange extrahierten ersten Molars einen vollkommen im Knochen eingekapselten Wurzelrest. Dieser Rest reicht fast bis zum Nervus mandibularis

und läßt eine distale apikale Verdickung sehen. Aufklappen der Weichteile an der genannten Stelle. Der Knochen ist normal und sehr hart und zeigt keine besondere Verdickung oder Einstülpung. Durch Messen wird die Stelle der Radix relicta festgestellt.

Um eine Verletzung des Nervus mandibularis zu vermeiden, wird der Rest ziemlich tief mit dem Knochen gesägt. Die apikale Partie wird herausgehebelt und pathologisch untersucht. Nach Ablauf einer Woche sind die Schmerzen vollkommen verschwunden. Nachkontrolle zeigt eine gutgeheilte Wunde.

Die pathologische Untersuchung, die positiv ist, ergibt:

Enterokokken und Kolibazillen.

Fall Nr. 13
G.W. Mann 1905



Der Patient kommt, weil die linke Brücke, die er seit fünf Jahren trägt, ganz wackelig geworden ist und ihn sehr behindert. Er hat eigentlich keine Schmerzen.

Objektive Untersuchung: Merkwürdig ist die Tatsache, daß eine so lange Brücke, vom $\lfloor 3$ bis zum $\lfloor 7$, nur an einem Pfeiler, nämlich dem Molar, verankert ist. Mit der Zunge kann der Patient die Brücke wie ein Fähnlein im Wind um den $\lfloor 7$ schwenken. Der zweite Molar ist auch sehr locker geworden. Die Mucosa weist gar nichts Besonderes auf. Die Goldkrone an der Stelle des Eckzahnes scheint hohl zu sein, und mit dem Exkavator kann man Speiseresten und formlose, übelriechende Massen entfernen.

Die Röntgendiagnose zeigt eine resorbierte und voll-

kommen vom Knochen umgebene Radix relicta. Distalwärts, bis zum Alveolarkamm zu, ist eine röntgenologische Aufhellung nachweisbar.

Entfernung der Brücke und operativer Eingriff für die Extraktion des Wurzelrestes. Nach Aufklappen erscheint der Knochen an dieser Stelle stark porös. Mit einem Fissurenbohrer wird die Wurzel samt umliegenden Knochen entfernt. Das ausgekratzte Granulationsgewebe und Knochenrestchen werden für die pathologische Untersuchung verwendet. Das Granulationsgewebe reicht bis zum $\lfloor 2$ und begründet deswegen die Extraktion dieses Zahnes. Drei Nähte beendigen die Operation. Nach 14 Tagen ist die Wunde gut geheilt.

Die pathologische Untersuchung des ausgekratzten Materials ist positiv und ergibt folgenden Befund:

Enterokokken und Staphylococcus albus.

Fall Nr. 14
Sch.A. Mann 1892

Langdauernde und schwierige Extraktion einiger Zähne vor sechs Jahren. Später Wohlbefinden. In der letzten Zeit hat der Patient öfters an neuralgischen Schmerzen gelitten.

Objektive Untersuchung: Keine druckempfindliche Stelle ist nachweisbar. Die Schleimhaut ist ganz normal. Die Röntgenkontrolle der Brückenpfeiler, da der Patient eine Brücke vom $5\rfloor$ bis zum $\lfloor 8$ trägt, zeigt erstaunlicherweise eine vollkommen eingekapselte Wurzel. Die Stelle der Radix relicta ist die einer Wurzel des ersten untern Molars.

Entfernung der Brücke und Behandlung der Pfeiler. Operative Entfernung der Wurzel. Nach drei Wochen vollständiges Verschwinden der Schmerzen und Heilung der Wunde. Auch hier wurde die sehr tief liegende Wurzel gesägt und gleich wie im vorigen Fall untersucht.

Die pathologische Untersuchung, die positiv ausfällt, ergibt:

Enterokokken, anaerobe Streptokokken, Staphylococcus albus und fusiforme Stäbchen.

Fall Nr. 15
W.B.E. Mann 1900



Der Patient trägt seit Jahren eine obere partielle Prothese, die er seit einiger Zeit wegen starker Schmerzen nicht mehr tragen kann.

Die objektive Untersuchung läßt an der Stelle des obern Molars eine leichte Schwellung und Rötung beobachten. Er erinnert sich nicht mehr, wann die Zähne entfernt wurden. Es besteht auch eine leichte Druckempfindlichkeit.

Die Röntgendiagnose stellt einen Wurzelrest fest. Dieser ist vollkommen vom Zahnfleisch überkappt und teilweise im Knochen verankert. Um den Wurzelrest ist eine röntgenologische diffuse Aufhellung. Nach Aufklappen sehr leichte Entfernung der fast freiliegenden Radix relicta. Auskratzung der ausgedehnten Granulationen und deren pathologische Untersuchung. Die Ergebnisse sind:

Staphylococcus albus und Enterokokken.

Histologische Ergebnisse

Vor allem interessieren uns die Verhältnisse im Pulpakanal. Da es sich hier um ein Abreißen des ganzen Pulpastranges (Nerven plus Gefäße) handelt — wenn der Zahn nicht gangränös war —, darf uns das Fehlen der Odontoblasten nicht wundern.

Die Bildung von dichterm Bindegewebe ist vermutlich auf einen Reiz durch zerfallende Nervenfasern zurückzuführen, die in ihrer Umgebung Entzündungserscheinungen verursachen, mit Induration des zarten Bindegewebes.

In den meisten Fällen handelt es sich nicht um eine isolierte Durchtrennung des Nervs, sondern auch um eine Durchreißung der Gefäße, also um eine vollkommene Abschaltung der Pulpa vom Stoffwechsel. Daß so hochspezialisierte Zellen, wie es die Odontoblasten sind, nicht durchhalten können, bis Blutgefäße führendes Bindegewebe einwuchert und einen neuen Anschluß an den Gesamtorganismus bringt, ist wohl selbstverständlich.

Wenn die ganze Odontoblastenschicht zugrunde gegangen ist, so wird der Kanalinhalt gangränös oder mit zementbildendem Bindegewebe erfüllt. Ich gehe nun über, den Zustand des Pulpakanalinhaltes in den vorliegenden Fällen zu schildern.

Es ist bereits erwähnt worden, daß an den Wänden des Pulpakanals Zement abgelagert ist.

Eine Odontoblastenschicht war nirgends zu finden.

In den Partien in der Nähe der Pulpakammer findet sich dem Dentin eine Dentinoidschicht aufgelagert und auf dieser ein zellarmes Bindegewebe. Diese Dentinoidschicht ist strukturlos.

Während hier an der Oberfläche des Dentinoids keine spezifischen Gewebselemente zu finden sind, sehen wir in den folgenden Partien, gegen die Wurzelspitze zu, eine Ansammlung von Bindegewebszellen an der Dentinoidoberfläche, wobei die gegen das Zentrum des Pulpakanals sich anschließenden Bindegewebspartien auch weiterhin zellarm sind. Daß diese Bindegewebs-

zellen Zementbildner sind, ersehen wir aus verschiedenen Abschnitten, wo auf dem Dentinoid bereits eine Zementschicht gebildet ist, mit einigen eingeschlossenen Zementkörperchen und Zementoblasten.

Endlich sehen wir in verschiedenen Abschnitten eine relativ dicke Zementschicht und knochenähnliche Gewebe dem Dentin aufgelagert.

Zusammenfassend können wir sagen, daß die Zementablagerung von der Frakturfläche gegen die Wurzelspitze abnimmt, wiewohl nirgends mehr Odontoblasten ein spezifisches Pulpaleben aufrechterhalten, sondern überall Bindegewebe an die Wand des Wurzelkanals grenzt.

Diese Tatsache spricht dafür, daß eine allmähliche Einwanderung periodontaler Bindegewebszellen in den Pulpakanal stattfand, die die Fähigkeit besitzen, Knochen und knochenähnliche Substanz zu bilden. Die Zementablagerung findet also von der Frakturfläche gegen die Wurzelspitze statt.

Sowohl an der Kanalwand als auch an der Außenfläche der Wurzel finden wir Lakunen, die durch sekundäre Zementablagerung oder Bindegewebe wieder ausgefüllt sind.

Wir wissen, daß die lakunäre Resorption durch Riesenzellen bewerkstelligt wird, die ad hoc gebildet werden und sehr bald nach Vollendung ihrer Aufgabe verschwinden.

Diese Riesenzellen entstehen immer auf gewisse Reize hin, die sowohl von leblosen Fremdkörpern ausgehen können, als auch von Mikroorganismen. Es fällt da den Riesenzellen die Aufgabe zu, die im Kampf zwischen den Mikroorganismen einerseits und den Gewebszellen und Leukozyten andererseits auf dem Schlachtfeld liegengebliebenen Leichen beider Parteien wegzuräumen.

Was in der Tiefe der Alveole die Veranlassung zu einer lakunären Resorption abgibt, so bleibt wohl keine andere Möglichkeit offen, als daß das Absterben, also der Grad der Vitalität der betreffenden Partien, die Veranlassung zum Abbau gibt, wobei sowohl der Zustand der organischen Grundsubstanz als auch der Grad der Verkalkung maßgebend sein können.

Die histologischen Präparate zeigen uns, daß das apikale Granulationsgewebe in Wirklichkeit bedeutend größer und diffuser ist, als uns das Röntgenbild wiedergibt.

Nirgends findet man eine typische zystische Abkapselung des Granuloms, hie und da jedoch eine bindegewebige Abgrenzung.

Einige Präparate zeigen uns, wie rasch Dentinsplitter von Epithelgewebe umgeben und infolgedessen abgestoßen werden.

Bakteriologische Ergebnisse

Die Mehrzahl der bakteriologischen Mundflora besteht aus Saprophyten ohne schädliche Wirkung. Daneben finden wir bei einem gesunden Menschen eine große Anzahl von Bakterien, die spezifisch pathogen sind, wie zum Beispiel Streptokokken, Staphylokokken usw.

Diese Bakterien können lange im Gewebe bleiben, ohne schädliche Wirkung hervorzurufen; unter gewissen Bedingungen dagegen sind sie imstande, ihre pathogene Eigenschaft in Kraft zu setzen.

Der Organismus besitzt wunderbare Abwehrkräfte gegen die Mikrobeninvasion:

1. die relative Immunität der Gewebe;
2. den Antagonismus zwischen den verschiedenen Mikrobenspezies, die sich gegenseitig in ihrer Entwicklung hemmen und sich in Schach halten;
3. die polizeiliche Eigenschaft der Leukozyten, die eine übermäßige Ansammlung der Mikroorganismen zu verhindern versuchen.

Der gesunde Organismus kann dieses Gleichgewicht beibehalten. Sobald aber dieses Gleichgewicht durch irgendeine Ursache gestört wird, so zeigen diese Mikroorganismen ihre Virulenz, allgemein oder lokal.

In der Mundflora existieren Spezies, die einander nicht vertragen. Dagegen gibt es Mikroben, die sich gegenseitig helfen und einander den Boden vorbereiten;

vereint, vermehren sie sich rapid und werden dadurch in den Stand gesetzt, ihre pathogenen Eigenschaften zu steigern.

Typische Vereinigungen für uns sind zum Beispiel Strepto- mit Staphylokokken und die Vereinigung verschiedener Streptokokken.

Die Mikroben, die periapikale Infektionen hervorrufen, können diese Gegend erreichen auf lymphatischem Weg, auf dem Blutweg oder durch Infektion der Pulpa. Natürlich ist der letztere Weg gewöhnlich die Regel. Welche Mikroben kommen bei diesen periapikalen Infektionen in Frage? Die Literatur weist eine ganze Anzahl von diesbezüglichen Arbeiten auf. Die verschiedenen Autoren zeigen bei diesen Untersuchungen eine erfreuliche Uebereinstimmung. Alle heben die vorherrschende Wichtigkeit der Streptokokken hervor. Diese Streptokokken kommen fast regelmäßig vor, manchmal aber sogar mit Ausschluß anderer Spezies.

Der Streptococcus viridans kommt am häufigsten vor; hierauf der Streptococcus haemoliticus, der nonhaemoliticus, der Streptococcus mucosus.

Der Staphylokokkus kommt weniger vor; bei den Abszessen aber ist er manchmal vorherrschend.

Die Anaerobier sind noch seltener. Man findet auch oft den Micrococcus catarrhalis, so wie auch fusiforme Stäbchen.

Die Vereinigung der Spezies ist mannigfaltig. Schließlich sind aber die Mikrobenspezies dieser Gegend weniger zahlreich als die in der gangränösen Pulpa vorkommenden.

Appleton sagt: „... Eine periapikale Gegend kann wohl infiziert sein, wenn auch die röntgenologischen Ergebnisse negativ sind. Andererseits darf nach der Behandlung, wenn das Röntgenbild in der Rarifikationsgegend Knochenregeneration zeigt, noch nicht der Schluß gezogen werden, daß das Gewebe steril geworden sei. Die Osteogenese findet statt, während die Infektion weiterbesteht ... Andererseits ist eine Knochenrarifikation nicht unbedingt infiziert."

Die bakteriologische Untersuchung der von uns behandelten Fälle erstreckt sich auf das Dentin und auf

die Alveole bzw. auf das Granulationsgewebe. Das untersuchte Material wurde unter Anästhesie mit 2% Novocain-Lösung mit sterilen Hebeln und Löffeln extrahiert, nachdem zuvor die Umgebung des Operationsfeldes gründlich mit 75%igem Alkohol und Jodlösung desinfiziert worden war.

Das extrahierte Wurzelrestchen wurde sofort in ein steriles, verschließbares Glasröhrchen, Eier- oder Tarozzibouillon enthaltend, gelegt.

Unmittelbar nach der Extraktion kratzten wir den Alveolargrund mit einem scharfen Löffel aus und überimpften von dem Material direkt auf denselben Nährboden.

Manchmal wurde die Wurzelspitze samt Knochen mit einem sterilen Fissurenbohrer abgetragen und direkt auf die Nährböden übertragen.

Für die Kulturen verwendeten wir Agarplatten.

Die mikroskopische Untersuchung der gefärbten Präparate zeigte:

anaerobe Streptokokken, Staphylococcus aureus haemoliticus, Staphylococcus albus, Enterokokken, fusiforme Stäbchen und auch Kolibazillen.

Zusammenfassung

1. Das Vorhandensein der Radices relictae wird durch akute Entzündungen oder durch neuralgische Schmerzen angezeigt.
2. Das Röntgenbild hilft uns, diese Wurzelreste zu bestimmen und zu lokalisieren. Aber es ist nicht imstande, die pathologischen Eigenschaften und die wirkliche Größe der Granulome zu ermitteln.
3. Die untersuchten histologischen Fälle zeigen eine Wurzelpulpa-Degeneration — es ist unmöglich zu konstatieren, ob sie bei der Fraktur gesund oder krank war —, eine Infiltration im Wurzelkanal von periostalem Bindegewebe und eine Zementablagerung, sei es im Wurzelkanal oder außerhalb.

4. Wie aus den histologischen Untersuchungen noch zu ersehen ist, sind die Granulome immer bedeutend größer und diffuser als das Röntgenbild zeigt.
5. Alle Fälle sind vom pathologischen Standpunkte aus untersucht worden und zeigen fortwährend das Vorhandensein pathologischer Mikroben.
   Daß diese Mikroben in einem Ruhestand verweilen können, ist natürlich.

Wiederholt muß ich auf folgende vernachlässigte Tatsache aufmerksam machen:

Der eigentliche Herd der Infektion hat seinen Sitz im Wurzelkanalsystem.

Die auch im Röntgenbilde in Erscheinung tretenden periapikalen pathologischen Veränderungen stellen die erste Reaktion auf die kontinuierliche oder schubweise Schädigung durch Mikroorganismen oder toxisch wirkende Stoffe vom Wurzelkanal aus dar.

Es kann für uns kein Zweifel bestehen, daß der chronische Entzündungsherd ein Abwehrvorgang gegen die Infektionsursache im Wurzelkanal ist, und daß die Beseitigung dieser Ursache das Wesentliche in der Therapie bedeutet und nur in bestimmten Fällen auch die Entfernung des Granuloms notwendig ist.

Das Entscheidende ist also der Wurzelkanal und das gleichzeitig infizierte Hartgewebe.

Nach wie vor muß als Ziel einer Extraktion die restlose Entfernung des Zahnes angesehen werden.

Die restlose Entfernung wird zur gebieterischen Pflicht, wenn der frakturierte Wurzelteil, sei es nach dem Zustand der Pulpa oder dem der Wurzelhaut, als Infektionserreger anzusprechen ist.

Wohl braucht ein infizierter, zurückbleibender Wurzelrest nicht immer schwere Erscheinungen nach sich zu ziehen; er kann sich jahrelang darauf beschränken, eine Fistel zu unterhalten. Gleichwohl verbieten chirurgisches und hygienisches Denken dem Zahnarzt, einen solchen Zustand als harmlos anzusehen.

Würden ausnahmsweise der Entfernung frakturierter, infizierter Wurzelreste ganz besondere Schwierigkeiten entgegenstehen — wie dies bei untern Weisheits-

zähnen denkbar wäre —, dann müßte man durch längere Tamponaden dafür sorgen, daß der Infektionsherd nicht im Kiefer abgeschlossen wird, sondern durch das Verhüten der Wundrandverklebung gewissermaßen oberflächlich gehalten bleibt; mit dem fortschreitenden Abbau der Alveolarränder wird später die Zugänglichkeit und Entfernbarkeit erleichtert.

Handelt es sich um frakturierten Wurzelrest mit gesunder Pulpa und gesundem Periodontium, so ist dabei nicht zu übersehen, daß solche Wurzelreste in anderer Form — etwa durch Trigeminusneuralgie — Störungen verursachen können. Durch die mit dem Extraktionsversuche verbundene Verletzung der Weichteile und des Kieferknochens schafft man nun Blutextravasate, welche für die zahlreichen Mundbakterien einen günstigen Nährboden abgeben und wohl eine Infektion entstehen lassen können.

Die Annahme, dieser Wurzelrest könne in natürlicher Weise ausgestoßen werden oder reaktionslos einheilen, ist

irrtümlich. Daher muß jeglicher Wurzelrest unbedingt extrahiert werden.

Darum kommt man zu dem Schlusse, daß eine sofortige methodische und planmäßige Ausmeißelung das Richtigere ist, da dieses Verfahren allein das eigentliche Ziel einer Extraktion, nämlich die vollständige Entfernung des Zahnes, noch herbeiführt.

Bakteriologische Tabelle

Fall	Zahn	anaerobe Strepto-kokken	Staphil. aureus haemol.	Staphil. albus	Entero-kokken	Fusi-forme-Stäbchen	Koli-bazillen
1	$\overline{\lvert 6}$	—	—	+	+	—	—
2	$\underline{6\rvert}$	—	—	+	+	+	—
3	$\underline{\lvert 3}$	—	—	+	+	+	—
4	$\underline{\lvert 3}$	—	—	+	+	+	—
5	$\overline{\lvert 2}$	+	—	+	—	—	—
6	$\underline{4\rvert}$	—	—	+	+	—	—
7	$\underline{\lvert 4}$	—	—	+	+	—	—
8	$\underline{\lvert 7}$	+	—	+	+	+	—
9	$\overline{5\rvert}$	+	—	+	+	+	—
10	$\underline{\lvert 4}$	—	+	—	+	—	—
11	$\underline{\lvert 5}$	—	+	—	+	—	—
12	$\overline{6\rvert}$	—	—	—	+	—	+
13	$\underline{\lvert 3}$	—	—	+	+	—	—
14	$\overline{6\rvert}$	+	—	+	+	+	—
15	$\underline{6\rvert}$	—	—	+	+	—	—
Total		4	2	12	14	6	1

Literaturverzeichnis

Adams C.: A case of focal infection. The D.C. 1922, Nr. 9.

Bauer W. und Lang F.: Ueber das Wandern der Zähne. Vierteljschr.f.Zhk. 1928.

Euler H.: Experimentelle Studien über den Heilverlauf nach Wurzelspitzenresektion.

Faber F.: Die Extraktion tieffrakturierter Wurzeln, ihre Notwendigkeit und Ausführung. Z.Stomat. 1928.

Gietz E.: Ueber einen Fall von Retention und verlängerter Inklusion einer Wurzel. F.d.Zhk., 6. Band.

Häuptle K. und Bauer W.: Ueber die apikale Paradentitis.

Hesse G.: Fehlgriffe in der zahnärztlichen Chirurgie. F.d.Zhk., 3. Band.

Hönig F.: Klinische Analyse dentaler Neuralgien. D.M.f.Zhk. 1931.

Loos O. und Gabriel G.: Die Röntgendiagnostik und -therapie in der Zahnheilkunde.

Mayrhofer B.: Die Praxis der Zahnextraktion.

Meister B.: Experimentelle und bakteriologische Untersuchungen über Infektion und Reinfektion der in Behandlung stehenden Pulpahöhle. Z.Rund. 1930.

Melchior M.: Zähne und Trigeminusneuralgie. Vierteljschr. f.Zhk. 1928.

Melchior M.: Knochenentzündungen als Spätleiden nach Zahnextraktion. Vierteljschr.f.Zhk. 1925.

Misch J.: Forensische Zahnheilkunde. F.f.Zhk., 1. Band.

Moral H.: Spezielle Pathologie der Mundhöhle. F.f.Zhk., 7. Band.

Neumann Robert: Ueble Zufälle in der täglichen Praxis.

Neumann R.: Führer durch die operative Zahnheilkunde.

Newton und Thomas: Studies in Protective Cementum Development. The D.C. 1922.

Osten Sachen: Klinische Beobachtung und bakteriologische Untersuchungen über Herdinfektionen. Vierteljschr.f.Zhk. 1931.

Partsch: Ueber neuralgiforme Gesichtsschmerzen, deren Ursache und Behandlung. Korrespondenzbl.f.Z. 1911.

Stein G.: Histologische Untersuchungen im Wurzelspitzengebiet pulpatoter Zähne. Z.Stom. 1929.

Szabo J.: Wundheilung bei der Alveole zurückgebliebener Wurzelresten. Z. Stom. 1929, Nr. 2.

Trömmer H.: Zahn und Nervenleiden in ihrem Zusammenhang. D.M.f.Zhk. 1912.

van Laer W.: Les Microbes de la Bouche. Schw.M.Zhk. 1926.

Wannemacher E.: Dentogene Herdinfektion und zahnärztliche Praxis.

Williger F.: Zahnärztliche Chirurgie.

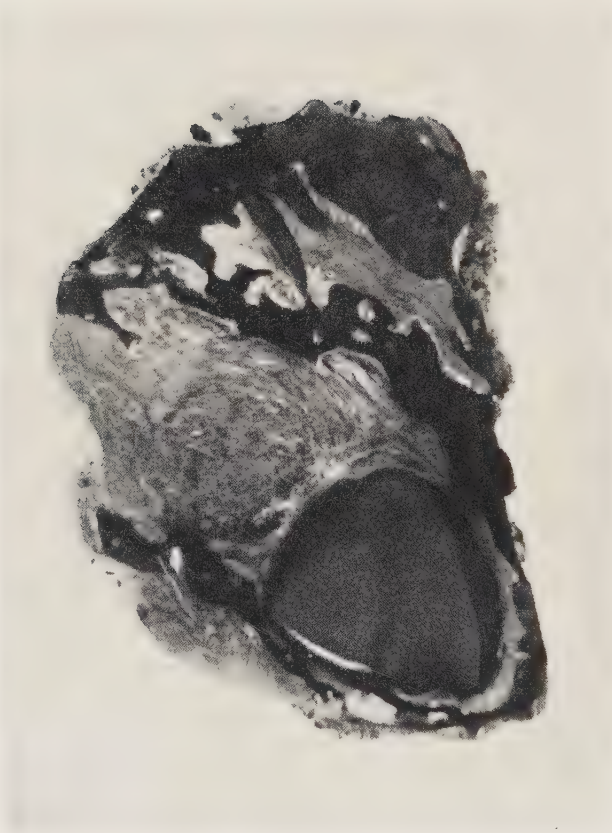

Uebersichtsbild des Falles Nr. 7
Vergrößerung: 10

Ausgedehnte Granulation
Was den radiodurchlässigen Punkt betrifft, ist histologisch nichts nachweisbar.

Uebersichtsbild des Falles Nr. 3
Vergrößerung: 10

Diffuses Granulationsgewebe, das sich distalwärts, in Richtung des $\frac{4}{}$, ausdehnt. Typische bindegewebige Abgrenzung des Granuloms.

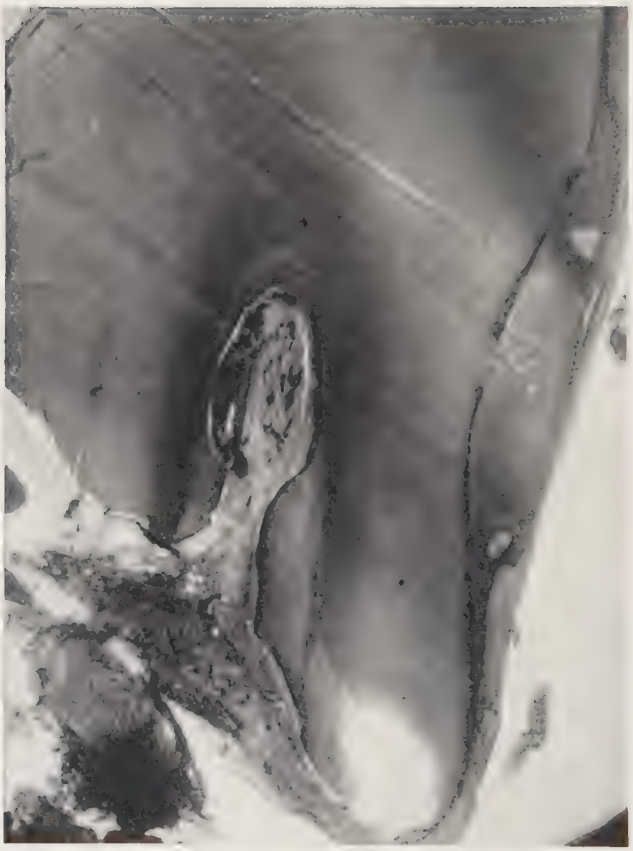

Uebersichtsbild des Falles Nr. 1
Vergrößerung: 30

Bindegewebige Einwucherung, die zu keiner Zementablagerung gekommen ist. An der Außenfläche der Wurzel finden wir Lakunen, die ebenfalls durch Bindegewebe gefüllt sind.



Vergrößerung aus Abb. 3

Durch das Abreißen des ganzen Pulpastranges — die Trennung war so stark, daß sogar Dentinsplitter entstanden sind — sind die Odontoblasten zugrunde gegangen. Die Dentinsplitter sind von dichterem Bindegewebe umschlossen. An der Oberfläche des Dentins finden wir keine spezifischen Gewebselemente, sondern nur eine Ansammlung von Bindegewebszellen, wobei die gegen das Zentrum des Pulpakanals sich anschließenden Bindegewebspartien zellarm sind.

Uebersichtsbild des Falles Nr. 8
Vergrößerung: 10

Granulationsgewebe und starke Hyperzementose. Rasche Einwucherung von Epithelgewebe. Links Splitter von Epithelgewebe umgeben. Die Entfernung dieses Wurzelrestes erfolgte vier Monate nach der Extraktion.

Vergrößerung aus Abb. Nr. 5

Nach vier Monaten ist das Epithelgewebe in die Tiefe eingewuchert und hat bereits den Dentinsplitter umschlossen.

Vergrößerung eines Präparates des Falles 14

Zementbildung auf der Frakturfläche und am Kanaleingang. Der Wurzelkanal ist durch sekundäre Zementbildung stark eingeengt. Das sekundäre Zement scheint dem Dentin direkt aufgelagert.

Uebersichtsbild des Falles Nr. 10

Beide Wurzeln des $\overline{4}$ wurden abgebrochen und zurückgelassen. Starke Hyperzementose und diffuses Granulom. Das Epithelgewebe wuchert in die Tiefe ein und versucht einen Wurzelrest zu umgehen. Von diesem ist ein Fistelgang bis zur Mundhöhle festzustellen.

Vergrößerung eines Präparates des Falles Nr. 6

Zementschicht dem Dentin aufgelagert. Die Zementablagerung nimmt von der Frakturfläche gegen die Wurzelspitze ab. Diese Zementschicht ist strukturlos und füllt alle Einstülpungen des Dentins.

Uebersichtsaufnahme des Falles Nr. 12

Starke Zementüberkappung der Frakturfläche. Resorption im Dentin mit nachträglicher Zementapposition.

Vergrößerung aus Abb. 10

Unregelmäßige nachträgliche Zementablagerung im Wurzelkanal und in die Resorptionsstellen.

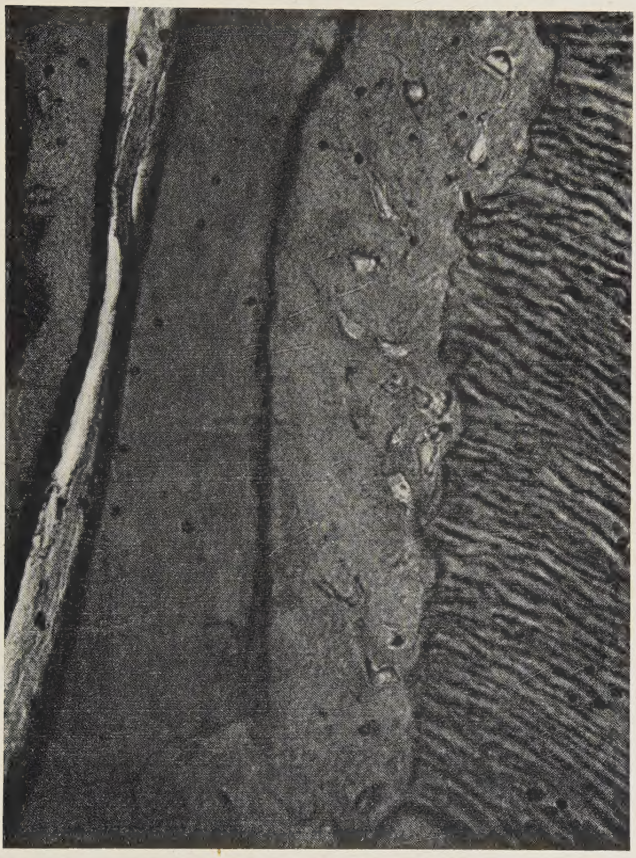

Vergrößerung aus Abb. 10 und 11

Das sekundäre Zement ist dem Dentin direkt aufgelagert. Es sind kleine Resorptionserscheinungen zu bemerken, die vom Zement ausgefüllt worden sind. Ebenfalls gut sichtbar die Zementzellen mit ihren Ausläufern.

Zum Schluß dieser Arbeit sei mir gestattet, Herrn Prof. Dr. G. Vest für die freundliche Ueberlassung des Themas und seine wertvolle Hilfe, sowie dem Direktor der Volkszahnklinik, Herrn Dr. F. Schmidt, für die gütige Ueberlassung des Patientenmaterials meinen aufrichtigsten Dank auszusprechen.